

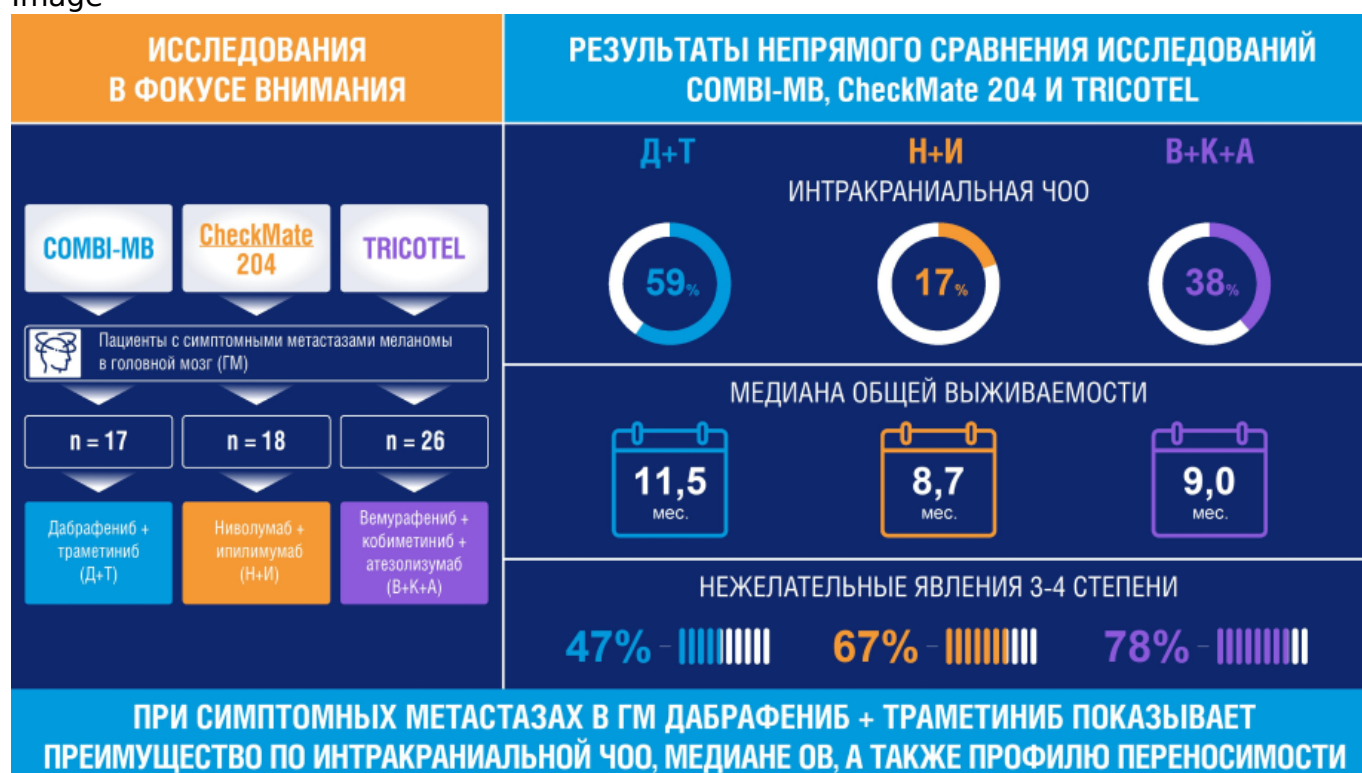Сравнение основных опций лечения пациентов с симптомными метастазами меланомы кожи в головной мозг

Image



Сравнение основных опций лечения пациентов с симптомными метастазами меланомы кожи в головной мозг

Image



Лечение пациентов с симптомными метастазами меланомы кожи в головной мозг (ГМ) связано со значительными сложностями. Данная группа пациентов хуже реагирует на лечение из-за склонности к быстрому прогрессированию заболевания и частой необходимости применения для контроля неврологических симптомов глюкокортикостероидов (ГКС). Применение последних у пациентов с меланомой кожи исследователи связывают со снижением эффективности системного лечения, в первую очередь иммуноонкологической терапии (ИТ)^{1,2,3,4}.

Мы обсудим роль и перспективы применения таргетной терапии (ТТ), ИТ и их

комбинации в лечении пациентов с симптомными метастазами меланомы кожи в ГМ.

Подробнее об эпидемиологии метастазов в ГМ и о критериях, по которым метастазы в ГМ можно отнести к симптомным, можно [узнать в статье](#).

О лечении пациентов с бессимптомными метастазами можно [прочитать в статье](#).

Исследования эффективности ТТ, ИТ и их комбинации у пациентов с симптомными метастазами меланомы кожи в ГМ

Нами проведено не прямое сравнение трех наиболее крупных и показавших обнадеживающие результаты исследований эффективности ИТ и ТТ, в которых участвовали пациенты с симптомными метастазами меланомы в ГМ: COMBI-MB, CheckMate 204 и TRICOTEL. Характеристика пациентов, принимавших участие в этих исследованиях, представлена в таблице 1.

Таблица 1. Характеристика пациентов с симптомными метастазами меланомы кожи в ГМ в исследованиях COMBI-MB, CheckMate 204 и TRICOTEL

Image

Показатель	COMBI-MB ⁵ группа D n=17	CheckMate 204 ¹ группа B n=18	TRICOTEL ⁶ Когорта симптомных пациентов в группе с мутацией BRAF n=26
Терапия	Дабрафениб + траметиниб	Ниволумаб + ипилимумаб	Атезолизумаб + вемурафениб + кобиметиниб (3 пациента из 26 не получали атезолизумаб)
Предшествующая локальная лучевая терапия	+/-	+/-	+/-
Предшествующая системная терапия	+/-	+/-	+/-
Медиана суммы диаметров интракраниальных очагов (диапазон), мм	33 (10–84)	26 (7–86)	35,5 (17–51)
Пациенты с мутацией в гене BRAF, %	100	44,4	100
Пациенты, принимавшие ГКС, %	82% ²	67%	42%

Непрямое сравнение результатов COMBI-MB и TRICOTEL в отношении пациентов с симптомными метастазами меланомы кожи в ГМ

Первые исследования иммунотерапии у пациентов с метастазами меланомы кожи в ГМ показали неэффективность использования только одного ниволумаба⁷.

Иммунотерапия с применением двойной комбинации (ниволумаб + ипилимумаб)

продемонстрировала достаточную эффективность у пациентов с бессимптомными метастазами, однако у пациентов с симптомными метастазами меланомы кожи в ГМ, по данным исследования CheckMate 204, эффективность была низкая: интракраниальная ЧОО составила всего 17%⁸.

Поэтому дальнейшее не прямое сравнение мы проводили только между исследованиями COMBI-MB (группа D: симптомные пациенты с мутацией в гене *BRAF* V600D/E/K/R) и TRICOTEL (когорты симптомных пациентов в группе пациентов с мутацией в гене *BRAF*).

Таблица 2. Эффективность лечения пациентов с симптомными метастазами меланомы кожи в головной мозг в исследованиях COMBI-MB и TRICOTEL

Image

Показатель	COMBI-MB ⁵ (дабрафениб + траметиниб) n=17	TRICOTEL ⁶ (атезолизумаб + вемурафениб + кобиметиниб) n=26 оценка независимого комитета/ исследователя
Интракраниальная ЧОО, %	59	35/38
Интракраниальная ЧКЗ, %	82	Данные по когорте симптомных пациентов не выделены
Медиана длительности интракраниального ответа, мес.	4,5	7,4/6,1
Медиана ВБП, мес.	5,5	4,5/5,1
Медиана ОВ, мес.	11,5	9,0

Опубликованные в 2022 году результаты исследования TRICOTEL у когорты пациентов с симптомными метастазами меланомы кожи в ГМ были весьма обнадеживающими. Однако спустя несколько месяцев публикация была отозвана авторами, а сами результаты были переоценены⁹. Пересмотр результатов был связан с исходно нечетко определенными критериями, по которым метастазы меланомы кожи в ГМ можно отнести к симптомным или бессимптомным. В опубликованном опровержении авторы формулируют основные характеристики, по которым метастазы в ГМ можно считать симптомными:

Использование сопутствующих кортикостероидов (>2 мг в день дексаметазона и/или эквивалента) и/или противосудорожных препаратов и/или наличие тошноты или рвоты, головных болей, судорог, дисфункции двигательных навыков, потери чувствительности или нарушения зрения или слуха⁹.

Пересмотренные результаты исследования TRICOTEL оказались ниже изначально опубликованных, и в сравнении с результатами исследования COMBI-MB уже не кажутся такими обнадеживающими. Так, интракраниальная ЧОО при применении комбинации дабрафениб + траметиниб была выше почти в 1,5 раза, чем при

применении тройной комбинации атезолизумаб + вемурафениб + кобиметиниб^{5,6}. Медиана ОВ (11,5 месяцев) и медиана ВБП (5,5 месяцев) при применении комбинации дабрафениб + траметиниб также были выше, чем при применении тройной комбинации (медиана ОВ 9,0 месяца, медиана ВБП 4,5–5,1 месяца)^{5,6}. Двойная комбинация уступала триплету только по длительности интракраниального ответа — 4,5 месяца и 6,1–7,4 месяца соответственно^{5,6}.

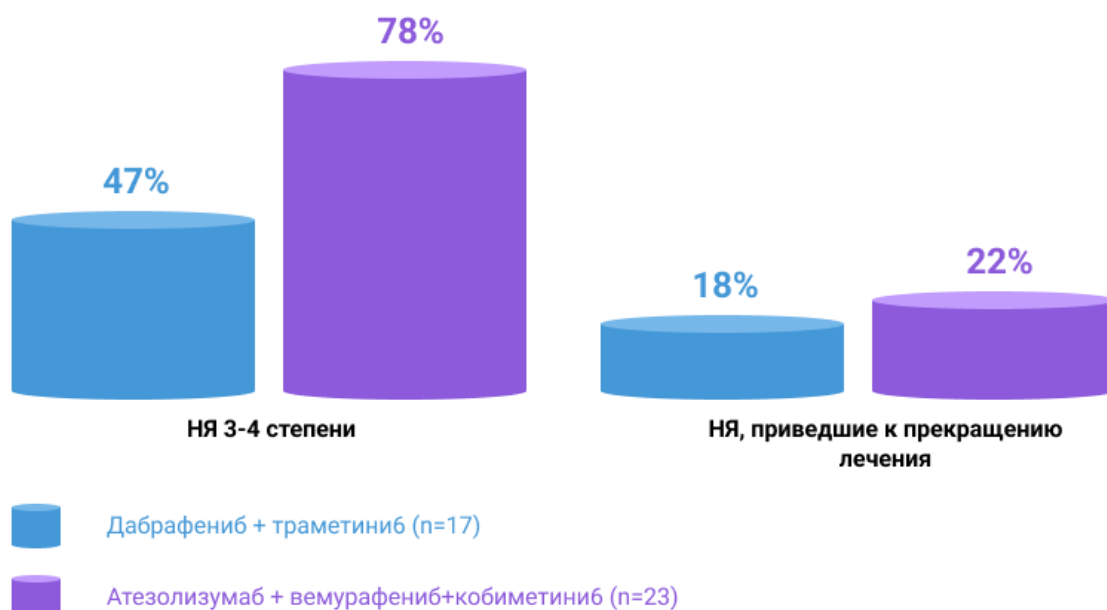
Профиль безопасности комбинаций дабрафениб + траметиниб и атезолизумаб + вемурафениб + кобиметиниб

По профилю безопасности у пациентов с симптомными метастазами меланомы в ГМ комбинация дабрафениб + траметиниб значительно превосходит триплет атезолизумаб + вемурафениб + кобиметиниб^{5,6}.

В клинических исследованиях с НЯ 3-4 степени тяжести столкнулись 8 из 10 пациентов, получавших терапию тройной комбинацией, и только 5 из 10 пациентов, принимавших дабрафениб + траметиниб. Кроме того, при применении тройной комбинации несколько чаще происходило прерывание лечения в связи с непереносимостью терапии: 22% против 18% при применении комбинации дабрафениб + траметиниб^{5,6}. Также важно помнить, что в состав триплета входит ингибитор контрольных точек атезолизумаб, а препараты этой группы способны вызывать иммуноопосредованные НЯ, которые могут переходить в хроническую форму и требовать длительной терапии ГКС¹⁰.

Image

Непрямое сравнение безопасности комбинаций дабрафениб + траметиниб и атезолизумаб + вемурафениб + кобиметиниб у пациентов с симптомными метастазами в ГМ^{5,6}

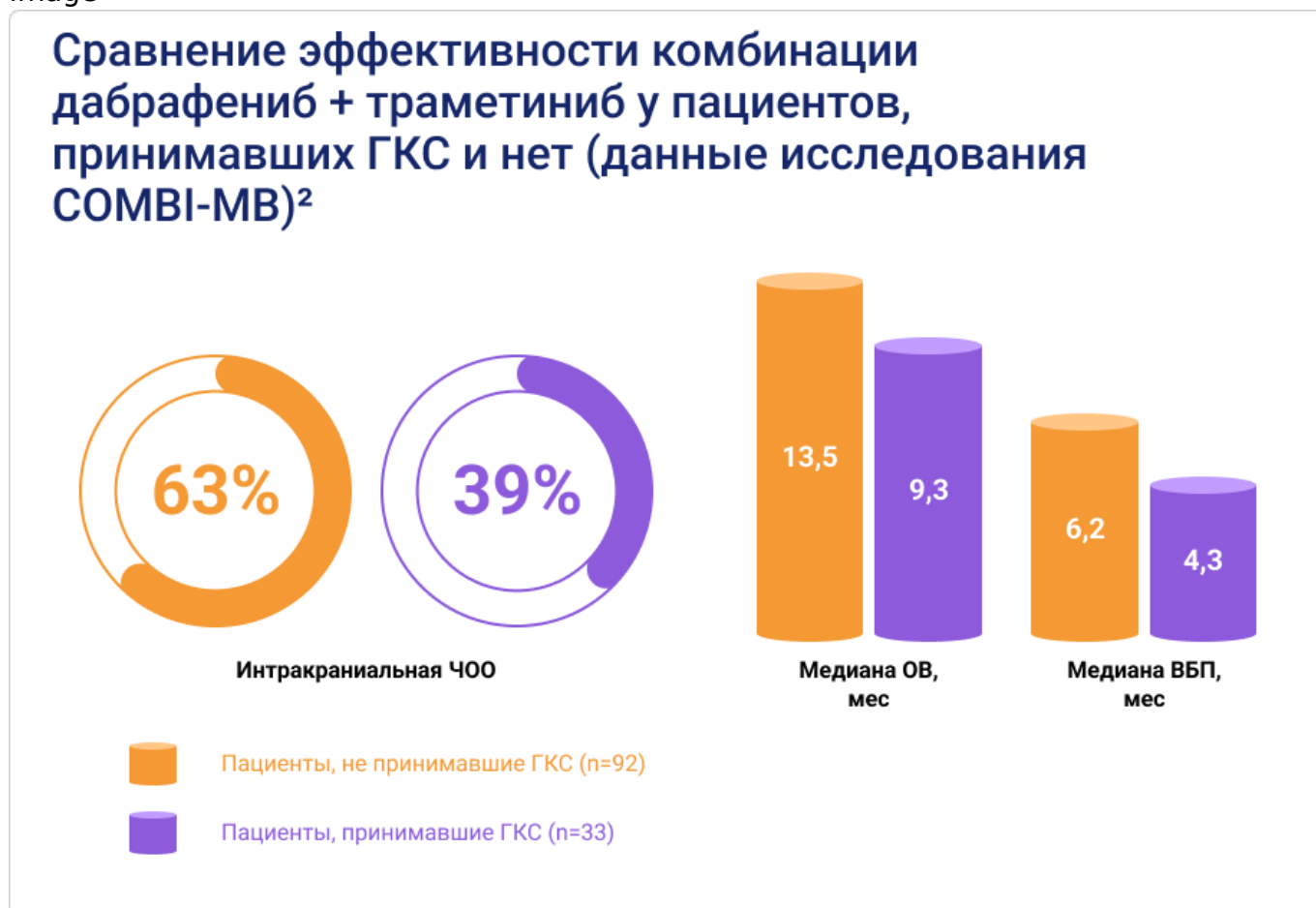

Влияние приема ГКС на эффективность терапии симптомных метастазов меланомы кожи в ГМ

Прием ГКС негативно сказывается на выживаемости онкологических пациентов и эффективности ИТ у пациентов с метастазами меланомы в ГМ. Последние исследования убедительно доказывают эту связь^{1,3}. Возможное объяснение связано с тем, что ГКС повышают уровень ингибитора цистеиновой протеазы цистатина С, который, предположительно, обладает иммуносупрессорными свойствами. Высокие уровни цистатина С связывают со снижением выживаемости при всех видах рака и отсутствием ответа на ИТ⁴.

Однако оказалось, что прием ГКС влияет на эффективность не только ИТ, но и других видов системного лечения у пациентов с меланомой кожи. В 2023 году были опубликованы новые данные исследования COMBI-MB, показавшие, что при применении ТТ у пациентов с метастазами меланомы кожи в ГМ, принимавших ГКС, показатели интракраниальной ЧОО, медианы ОБП и медианы ВБП были существенно ниже². Авторы оценивали влияние на данные показатели не только приема ГКС, но и более 10 других факторов (в том числе, уровня ЛДГ, предшествующего лечения, размера метастазов и др.). Только связь между приемом ГКС и эффективностью лечения была подтверждена одномерным и многомерным анализом.

Image



По мнению авторов исследования, влияние приема ГКС на эффективность терапии (как ИТ, так и ТТ) настолько велико, что должно учитываться, как ключевой фактор при интерпретации результатов клинических исследований².

С учетом этих данных интересно еще раз вернуться к результатам исследований COMBI-MB и TRICOTEL у пациентов с симптомными метастазами меланомы в ГМ. Учитывая, что в исследовании COMBI-MB доля симптомных пациентов, принимавших ГКС, была почти в 2 раза выше, чем в исследовании TRICOTEL (82%⁵ против 42%⁶), мы могли бы ожидать более низкой эффективности комбинации дабрафениб + траметиниб по сравнению с триплетом. Что же видим мы? При применении комбинации дабрафениб + траметиниб в исследовании COMBI-MB получены лучшие результаты (ЧОО, медиана ОВ), чем у менее тяжелых пациентов (реже принимавших ГКС) при применении тройной комбинации в исследовании TRICOTEL^{5,6}.

Ключевые выводы

Image

Среди пациентов с меланомой кожи наиболее тяжелой для лечения группой являются пациенты с симптомными метастазами в ГМ^{1,2}.

Image

Пациентам с симптомными метастазами меланомы в ГМ часто требуется прием ГКС, которые могут снижать ответ опухоли на любую лекарственную терапию, особенно на ИТ^{1,2,3}.

Image

Эффективность ИТ у пациентов с симптомными метастазами меланомы в ГМ была достаточно низкой⁸.

Image

При непрямом сравнении у пациентов с симптомными метастазами меланомы кожи в ГМ комбинация дабрафениб + траметиниб превосходила триплет атезолизумаб + вемурафениб + кобиметиниб и по эффективности, и по безопасности^{5,6}:

- интракраниальная ЧОО 59% vs 35/38%;
- медиана ОВ 11,5 месяцев vs 9 месяцев;
- НЯ 3-4 степени тяжести 47% vs 78%.

Сокращения

ВБП — выживаемость без прогрессирования

ГКС — глюкокортикостероиды

ГМ — головной мозг

ИТ — иммуноонкологическая терапия

ЛДГ — лактатдегидрогеназа

ОВ — общая выживаемость

ТТ — таргетная терапия

ЧКЗ — частота контроля заболевания

ЧОО — частота объективного ответа

Список литературы

1. Tawbi H. A. et al. Safety and efficacy of the combination of nivolumab plus ipilimumab in patients with melanoma and asymptomatic or symptomatic brain metastases (CheckMate 204) //Neuro-oncology. - 2021. - Т. 23. - №. 11. - С. 1961-1973.
2. Wilmott J. S. et al. Clinical features associated with outcomes and biomarker analysis of dabrafenib plus trametinib treatment in patients with BRAF-mutant melanoma brain metastases //Clinical Cancer Research. - 2023. - Т. 29. - №. 3. - С. 521-531.
3. Long G. V. et al. Combination nivolumab and ipilimumab or nivolumab alone in melanoma brain metastases: a multicentre randomised phase 2 study //The Lancet Oncology. - 2018. - Т. 19. - №. 5. - С. 672-681.
4. Kleeman S. O. et al. Cystatin C is glucocorticoid responsive, directs recruitment of Trem2+ macrophages, and predicts failure of cancer immunotherapy //Cell Genomics. - 2023.
5. Davies M. A. et al. Dabrafenib plus trametinib in patients with BRAFV600-mutant

melanoma brain metastases (COMBI-MB): a multicentre, multicohort, open-label, phase 2 trial //The Lancet Oncology. – 2017. – Т. 18. – №. 7. – С. 863-873.

6. Dummer R. et al. Atezolizumab, vemurafenib, and cobimetinib in patients with melanoma with CNS metastases (TRICOTEL): a multicentre, open-label, single-arm, phase 2 study // The Lancet Oncology. – 2023. – Т. 24. – №. 14. – С. 1470-2035.
7. Long G. V. et al. Combination nivolumab and ipilimumab or nivolumab alone in melanoma brain metastases: a multicentre randomised phase 2 study //The Lancet Oncology. – 2018. – Т. 19. – №. 5. – С. 672-681.
8. Tawbi H. A. et al. Long-term outcomes of patients with active melanoma brain metastases treated with combination nivolumab plus ipilimumab (CheckMate 204): final results of an open-label, multicentre, phase 2 study //The lancet oncology. – 2021. – Т. 22. – №. 12. – С. 1692-1704.
9. Dummer R., Tawbi H. Retraction and republication — TRICOTEL: defining symptomatic brain metastases in clinical trials //The Lancet Oncology. – 2023. – Т. 24. – №. 8. – С. e327.
10. Patrinely J. R. et al. Chronic immune-related adverse events following adjuvant anti-PD-1 therapy for high-risk resected melanoma //JAMA oncology. – 2021. – Т. 7. – №. 5. – С. 744-748.

11338311/ONCO/DIG/12.24/0

Теги

- Онкология
-

Source URL:

<https://www.pro.novartis.ru/ru-ru/therapeutical-areas/oncology/melanoma/comparison-of-main-patient-treatment-options>