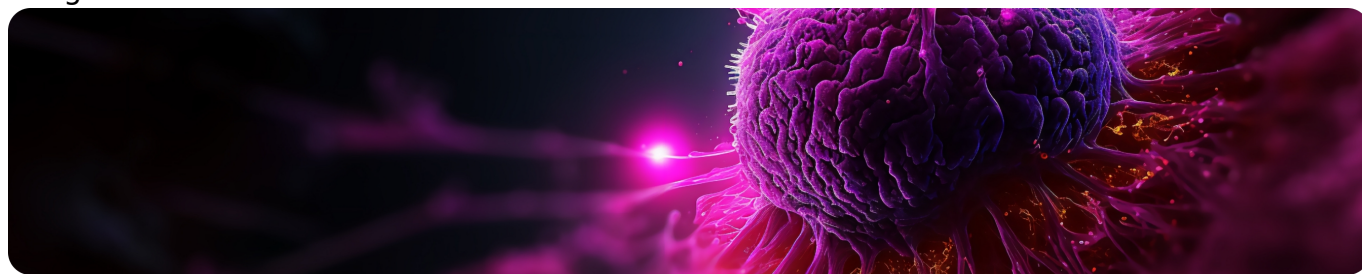


Горизонт возможностей терапии HR+ HER2- мРМЖ: что за следующей линией?

Image



Горизонт возможностей терапии HR+ HER2- мРМЖ: что за следующей линией?

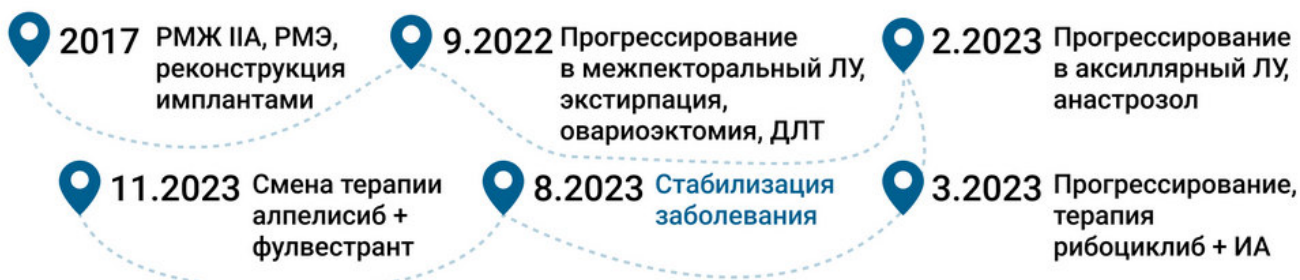Резюме

- В рамках конгресса ЗОНТ 12–13 декабря 2023 года был проведен симпозиум, посвященный терапии HR+ HER2- мРМЖ.
- На симпозиуме эксперты-онкологи Овчинникова Е.Г. из Нижнего Новгорода, Азарова Я.А. из Великого Новгорода и Султанбаев А.В. из Уфы обсудили три сложных клинических случая с одним из лидеров в лечении РМЖ в России — профессором Колядиной И.В.

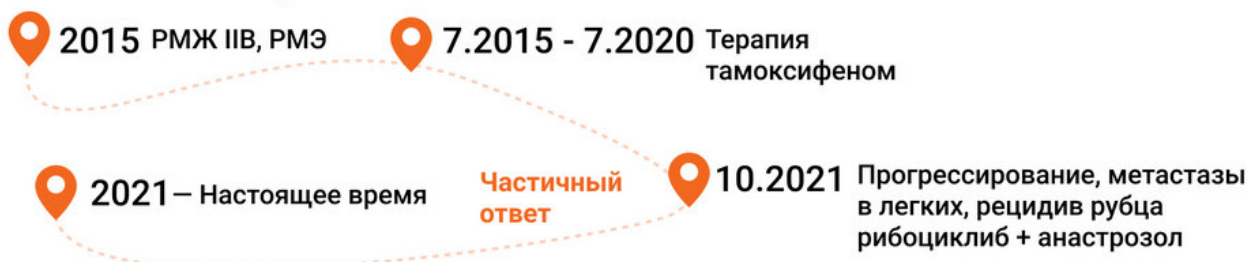
Горизонт возможностей терапии HR+ HER2- мРМЖ: что за следующей линией?

Image

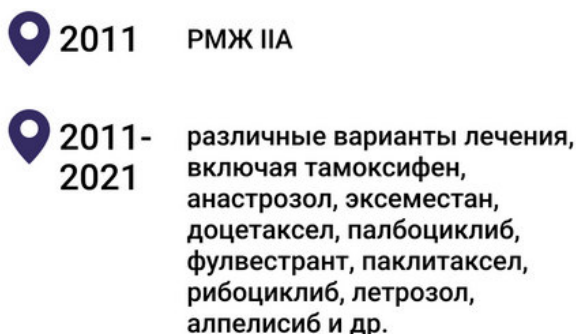
Клинический случай 1



Клинический случай 2



Клинический случай 3



Достижение длительного контроля над опухолью в головном мозге говорит о противоопухолевой активности алпелисиба на метастазы в головном мозге

Симпозиум Горизонт возможностей

HR - гормональные рецепторы; HER2 - рецептор фактора эпидермального роста человека 2 типа; мРМЖ - метастатический рак молочной железы; РМЭ - радикальная мастэктомия; ЛУ - лимфоузел; ДЛТ - дистанционная лучевая терапия; ИА - ингибитор ароматазы

Введение

Эндокринная терапия (ЭТ) – один из наиболее важных подходов к лечению HR+ HER2- мРМЖ. На сегодняшний день описаны некоторые механизмы эндокринной резистентности, включая активацию коактиваторов ER (например FOXA1), циклинов D и E, белков CDK. Некоторые механизмы резистентности к ЭТ и ингибиторам CDK4/6 являются общими, в связи с чем вопрос эндокринной резистентности крайне важен при лечении пациентов с HR+ HER2- мРМЖ.

В рамках симпозиума эксперты-онкологи Овчинникова Е.Г. из Нижнего Новгорода, Азарова Я.А. из Великого Новгорода и Султанбаев А.В. из Уфы обсудили три сложных клинических случая с одним из лидеров в лечении РМЖ в России — профессором Колядиной И.В.

Мутация PIK3CA - черная метка или возможность: опыт нижнего

Новгорода

На симпозиуме был представлен клинический случай пациентки 1975 года рождения с раком левой молочной железы IIA стадии, установленным в 2017 году.

В том же году пациентке была проведена радикальная мастэктомия (РМЭ) по Маддену слева и ампутация правой молочной железы. После этого пациентка получала ЭТ тамоксифеном. В 2023 году у пациентки было обнаружено прогрессирование в аксиллярный лимфатический узел, начата терапия анастрозолом. В марте 2023 года — прогрессирование метастазов в печени, костях, легких, начата терапия анастрозолом, рибоциклибом и золероновой кислотой. У пациентки была обнаружена мутация PIK3CA.

В результате лечения рибоциклибом была достигнута стабилизация заболевания в течение 7 месяцев. Пациентка чувствовала себя удовлетворительно, редукции дозы не требовалось.

Пациенты с первичной эндокринорезистентностью к ингибиторам CDK4/6 (при сроке прогрессирования ≤ 6 месяцев) являются кандидатами для терапии алпелисиб + фулвестрант и имеют высокие показатели ВБП.

1-я линия терапии HR+ HER2- МРМЖ: как выбирают в великом Новгороде?

Также был представлен клинический случай пациентки с HR+ HER2- мРМЖ. У пациентки наблюдали длительный контроль заболевания с частичным ответом на терапию рибоциклибом в комбинации с ЭТ в 1 линии. В 2015 году у пациентки был диагностирован рак левой молочной железы IIA стадии, в том же году была проведена РДЭ по Маддену слева.

До июля 2020 года пациентка получала тамоксифен, но в сентябре-октябре 2021 года было зарегистрировано прогрессирование спустя 14 месяцев после завершения терапии тамоксифеном. Было принято решение проведения терапии рибоциклибом с анастрозолом. В декабре 2021 года у пациентки было зарегистрировано постепенное нарастание тошноты и общей слабости, приводящее к нарушению трудоспособности, в результате чего была проведена редукция дозы первого уровня. В настоящий момент лечение продолжается в течение 25 месяцев, наилучший достигнутый на фоне терапии ответ – частичный.

Таким образом, даже после редукции дозы пациентка продолжает получать пользу от лечения.

Возможности лечения люминального HER2- МРМЖ в реальной клинической практике: взгляд из Уфы

На симпозиуме был представлен клинический случай пациентки, которая длительное время проходит лечение по поводу РМЖ. Образование левой молочной железы было обнаружено в мае 2011 года, до декабря 2013 года пациентка получала терапию тамоксифеном, однако были обнаружены метастазы в легких.

Вплоть до 2021 года пациентка также получала различные виды противоопухолевой терапии. С апреля 2020 по апрель 2021 года пациентка получала рибоциклиб + летрозол, однако после лечения были обнаружены метастазы, а затем — мутация PIK3CA. В октябре 2021 года на фоне 6 курса терапии алпелисибом + фулвестрантом пациентка заболела COVID-19, в результате терапия была прервана, однако была возобновлена в середине декабря в прежнем режиме. За период без лечения было обнаружено увеличение размеров и активности метастазов в легких на 25% и 30% соответственно.

Предлеченная пациентка получала алпелисиб в комбинации с фулвестрантом после применения множества линий терапии, длительность терапии составила 33 месяца с перерывом. На фоне терапии отмечено достижение длительного контроля над опухолью в головном мозге, что свидетельствует о противоопухолевой активности алпелисиба на метастазы в этом органе.

Список сокращений

PIK3CA – каталитическая субъединица альфа 3-киназы фосфатидилинозитол-4,5-бисфосфата (Phosphatidylinositol-4,5-Bisphosphate 3-Kinase Catalytic Subunit Alpha);

ЭТ – эндокринная терапия;

CDK4/6 – циклинзависимые киназы 4 и 6;

HR – гормональные рецепторы (hormone receptor);

HER2 – рецептор фактора эпидермального роста человека 2 типа (Human epidermal growth factor receptor 2);

PMЭ – радикальная мастэктомия;

ЛУ – лимфоузел;

ДЛТ – дистанционная лучевая терапия.

787469/Onco/web/03.24/0

Теги

- Онкология
-

Source URL:

<https://www.pro.novartis.ru/ru-ru/therapeutical-areas/oncology/breast-cancer/reviews/horizon-of-therapy-possibilities>