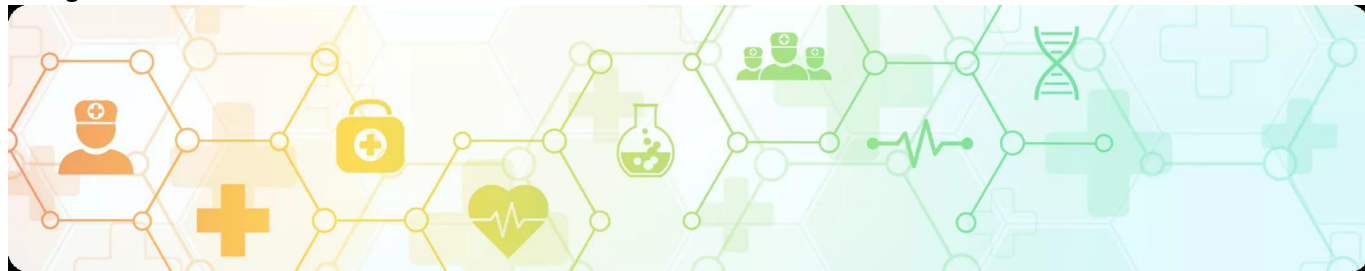

Клинический случай адъювантной терапии у пациентки с мутацией BRAF V600K
Image



Клинический случай адъювантной терапии у пациентки с мутацией BRAF V600K

Image

Золотая коллекция клинических случаев проекта «ОнкоАльманах»

Данный клинический случай описывает пациентку с меланомой кожи с мутацией **BRAF V600K**. В течение года после иссечения первичной опухоли у пациентки произошло два эпизода прогрессирования заболевания, сопровождавшихся появлением метастазов в затылочных и шейных лимфатических узлах, что свидетельствует об агрессивном течении опухолевого процесса. После выполнения лимфаденэктомии была назначена адъювантная таргетная терапия комбинацией дабрафениба и траметиниба на протяжении 12 месяцев. По завершении курса терапии пациентка находится под динамическим наблюдением, признаков рецидива не выявлено. К июню 2025 года безрецидивный период составляет более 50 месяцев.

Материал основывается на данных, предоставленных Ходкевич Александрой Васильевной, химиотерапевтом, врачом-онкологом ГАУЗ «БООД» г. Брянск, и полученных Ходкевич А.В. в результате врачебной практики. ООО «Новартис Фарма» не несет ответственности за достоверность данных, использованных в материале.

Пациентка С., 1965 г.р.

Image

Анамнез

В августе 2019 года на пигментном пятне волосистой части головы отметила изменение цвета, плотности образования. Обратилась в БООД спустя 5 месяцев.

Март 2020 года — иссечение образования кожи теменной области.

Гистологическое исследование — кожный лоскут 3*2*1 см, в центре в 0,6 см от ближайшего края резекции, серовато-синюшное плотное образование на широком основании 0,5*0,5*0,3 см.

Морфология пигментной эпителиоидноклеточной меланомы с эрозированием, 3 уровень инвазивного роста по Кларку, толщина опухоли по Бреслоу до 0,4 см. Край резекции вне опухолевого роста.

При дообследовании (Rg-графия ОГК, УЗИ органов брюшной полости, периферических л/у) – **данных за отдаленное метастазирование не получено.**

Установлен диагноз: Меланома кожи теменной области T3aN0M0 IIA ст. после хирургического лечения кл. гр. 3.

До 11.2020 г. — динамическое наблюдение.

Image

Прогрессирование 1

16.11.2020 г. — УЗИ периферических л/у.

Затылочный л/у справа 9 мм. Проведена пункция.

Цитологическое исследование: метастаз меланомы — прогрессирование.

Дообследование — данных за отдаленные мтс нет.

10.12.2020 г. — **удаление опухоли мягких тканей задней поверхности шеи справа.**

Гистологическое исследование — в 1 л/у опухолевый эмбол эпителиоидноклеточной малопигментной меланомы.

ИГХИ — Hmb 45+++ MelanA+++ S100+++

Молекулярно-генетическое исследование мутаций в гене **BRAF** в биопсийном материале: обнаружена мутация **V600K**

Учитывая наличие мутация V600K рекомендовано начать таргетную терапию препаратами дабрафениб 150 мг внутрь 2 раза в сутки + траметиниб 2 мг внутрь 1 раз в сутки ежедневно непрерывно. Контрольное обследование каждые 3 месяца.

Image

Прогрессирование 2

01.2021 г. (таргетная терапия не начата) - узи периферических л/у — заднебоковая поверхность шеи на границе с волосистой частью головы выше

п/операционного рубца гипоезогенное образование 10 мм.

Проведена пункция — мтс меланомы — прогрессирование.

02.2021 г. — удаление опухоли мягких тканей шеи.

Гистология — метастаз пигментной эпителиоидноклеточной меланомы.

С 03.21 г. по 03.22 г. адъювантная терапия дабрафениб 150 мг 2 раза/сут. + траметиниб 2 мг 1 раз/сут. в течение 12 месяцев.

Под динамическим наблюдением таргетная терапия до 03.2022 г. без признаков прогрессирования, с удовлетворительной переносимостью, без НЯ.

С 04.22 г. динамическое наблюдение

Контрольное обследование 06.2022 г. — УЗИ периферических л/у - справа л/у 8*5 мм верх./З шеи. Пункционная биопсия - гиперплазия лимфоидной ткани.

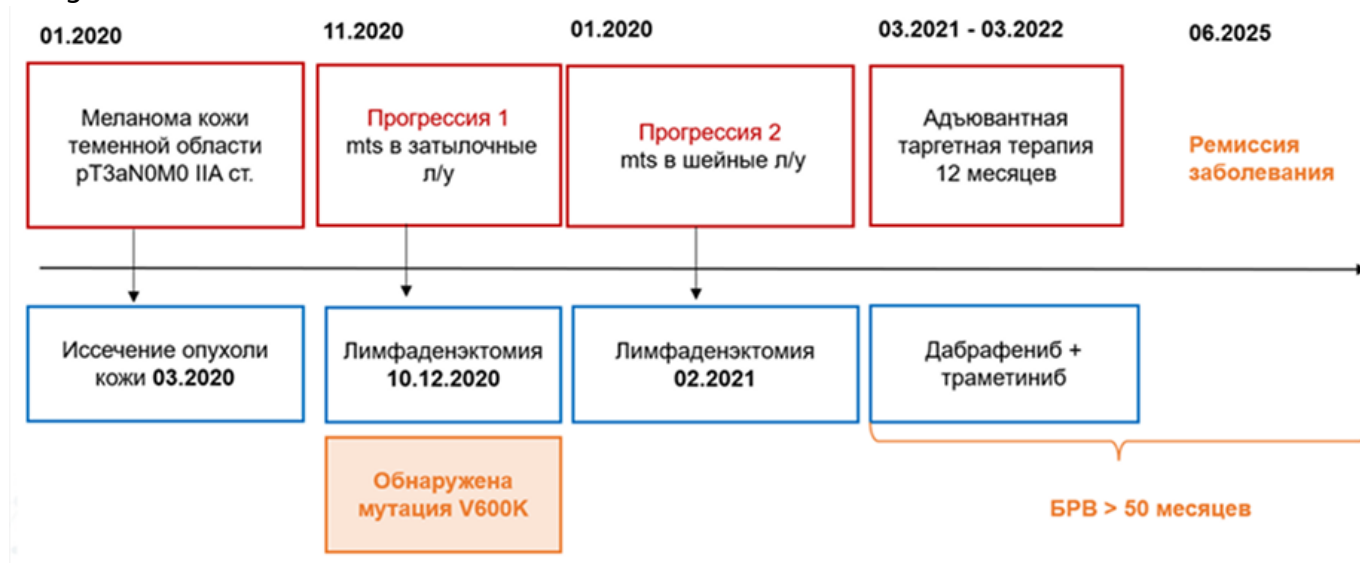
УЗИ органов брюшной полости, Rg-графия ОГК — без патологии.

По данным контрольных обследований от 2022, 2023 и 2025 г. — данных за наличие патологических очагов нет.

Image

Резюме

Image



11464408/ONCO/DIG/07.25/0

Теги

- Онкология

Source URL:

<https://www.pro.novartis.ru/ru-ru/therapeutical-areas/oncology/melanoma/cases/klinicheskiy-sluchay-adyuvantnoy-terapii-u-pacientki-s-mutaciey-braf-v600k>