

Использование анти-VEGF терапии при ДМО: исследования RISE, RIDE и PROTOCOL I Image



## Использование анти-VEGF терапии при ДМО: исследования RISE, RIDE и PROTOCOL I

**Диабетический макулярный отек (ДМО)** — одно из наиболее частых клинических проявлений диабетической ретинопатии (ДР), оказывающее значительное влияние на качество жизни пациентов<sup>1,9</sup>.

В лечении ДМО важно воздействовать как на системные факторы, включающие в себя уровни глюкозы крови, артериального давления, липидов, так и на патологические изменения в сетчатке глаза, участвующие в патогенезе ДР<sup>11</sup>. Наиболее распространенные методы — лазеркоагуляция сетчатки и интравитреальные инъекции анти-VEGF-препаратов, в частности ранибизумаба. В качестве терапии второй линии у некоторых пациентов могут рассматриваться стероидные препараты, например имплант дексаметазона для интравитреального введения.

### RISE и RIDE

За последние годы проводилось множество исследований с различным дизайном для оценки эффективности ранибизумаба, одни из них — **RISE** и **RIDE**<sup>1,10</sup>. Это плацебо-контролируемые рандомизированные мультицентровые исследования с основной фазой 24 месяца и продленной фазой 25–54 месяца. В их третью фазу вошли взрослые пациенты с выявленным ДМО, сопровождающимся снижением максимально скорректированной остроты зрения (ОЗ) от 20/40 до 20/320 по Снеллену (соответствует от 0,5 до 0,06 по десятичной системе) и центральной толщиной сетчатки  $\geq 275$  мкм по результатам оптической когерентной томографии (ОКТ).

По критериям включения в исследование RISE вошли 377 пациентов, в исследование RIDE — 382. Действие ранибизумаба сравнивалось с плацебо при ежемесячном введении в основной фазе и в режиме PRN (Pro Re Nata) в продленной фазе. В основной фазе применялся ранибизумаб 0,3 или 0,5 мг, в продленной — 0,5 мг.

Ранибизумаб продемонстрировал повышение ОЗ к 4 месяцу исследования и сохранение результата до 54 месяцев. В частности, прибавка ОЗ уже на втором году

исследования составила +12 по шкале ETDRS (Early Treatment Diabetic Retinopathy Study), на третьем году — +11,2<sup>2</sup> (табл. 1).

**Таблица 1.** Результаты исследований RISE и RIDE

Image

Параметр	Год 1	Год 2	Год 3	Год 4
Повышение ОЗ и длительное сохранение результата	—	+12,0	+11,2	—
Устойчивое улучшение ОЗ при уменьшающемся количестве инъекций	—	21,4*	—	3,8

**Примечание.**

\* За 2 года.

Исследователи отмечали, что улучшение ОЗ поддерживалось с помощью меньшего числа инъекций в режиме PRN.

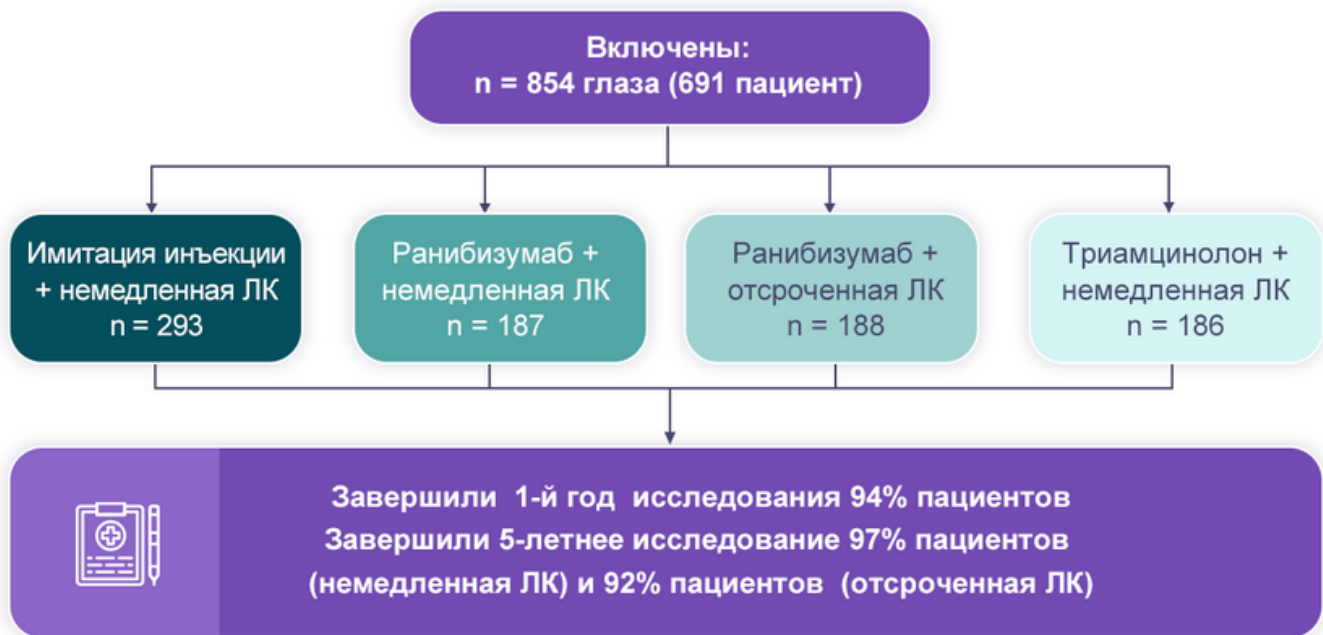
## PROTOCOL I

Еще одно исследование, посвященное оценке эффективности ранибизумаба, — PROTOCOL I. Это мультицентровое рандомизированное исследование с основной фазой 12 месяцев и продлением наблюдения до 24 месяцев. Продленная фаза исследования составила 3–5 лет<sup>3</sup>.

В исследование включались пациенты с диабетом 1 и 2 типа и непролиферативной или пролиферативной ДР с адекватной панретинальной лазеркоагуляцией с максимально скорректированной ОЗ от 20/32 до 20/320 по Снеллену (от 0,6 до 0,06 по десятичной шкале) и снижением зрения из-за макулярного отека или утолщения центральной сетчатки от 250 мкм по ОКТ.

По этим критериям в исследование вошли 854 глаза (691 пациент), которые были распределены на 4 группы (рис. 1)<sup>4</sup>.

Image



**Рисунок 1.** Дизайн исследования PROTOCOL I

**Примечание.**

**ЛК** — лазеркоагуляция.

Режим интравитреальных инъекций был выбран следующий: три ежемесячные загрузочные инъекции, затем — по потребности.

Ранибизумаб в сочетании с лазеркоагуляцией сетчатки или без нее показал повышение ОЗ к 12 месяцу исследования по сравнению с использованием лазеркоагуляции без интравитреальных инъекций. Также в группе интравитреального введения ранибизумаба с немедленной лазеркоагуляцией сетчатки (группа 2) в течение пяти лет среднее улучшение ОЗ более чем на 15 букв по шкале ETDRS составило 27%, а в группе с отложенной лазеркоагуляцией сетчатки после инъекции (группа 3) — 38%. Аналогично среднее улучшение ОЗ более чем на десять букв составило 46% и 58% во второй и третьей группах соответственно (табл. 2).

**Таблица 2.** Среднее изменение ОЗ в течение 5 лет

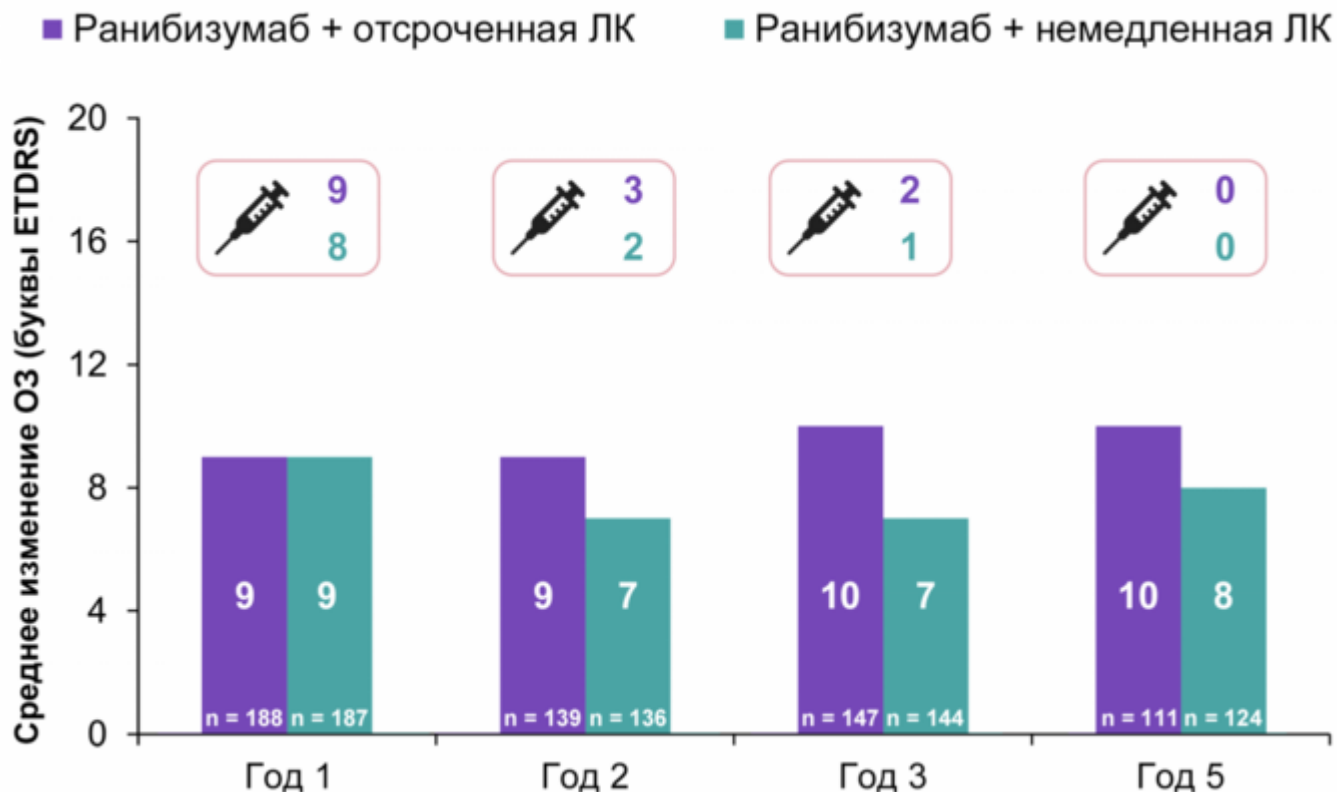
Image

Изменение ОЗ (буквы)	Ранибизумаб + немедленная ЛК n = 124	Ранибизумаб + отсроченная ЛК n = 111
Улучшение > 15 букв	27%	38%
Улучшение > 10 букв	46%	58%
Снижение > 15 букв	6%	5%
Снижение ≥ 10 букв	9%	8%

Таким образом, отсроченная лазеркоагуляция после интравитреальной инъекции ранибизумаба может быть ассоциирована с более выраженным приростом ОЗ в течение 5 лет<sup>4</sup>.

Интересно, что 56% пациентов третьей группы (группа отсроченной лазеркоагуляции после инъекции ранибизумаба) не проводился ни один сеанс фокальной лазеркоагуляции сетчатки или лазеркоагуляции сетчатки по типу «решетки» (рис. 2)<sup>5</sup>. Главный вывод, который можно сделать из данного исследования, — ранибизумаб в комбинации с фокальной лазеркоагуляцией сетчатки или даже без нее обеспечивает повышение максимально скорректированной ОЗ на протяжении первого года и сохранение результата в течение пяти лет с уменьшением частоты инъекций в режиме PRN.

Image



**Рисунок 2.** Среднее изменение ОЗ и количество инъекций в группах отсроченного и немедленного лазера

Схожие выводы получены в исследованиях RESTORE<sup>6</sup>, REVEAL<sup>7</sup> и REFINE<sup>8</sup>. Интравитреальные инъекции ранибизумаба в сочетании с лазеркоагуляцией сетчатки или без нее показали достоверное повышение максимально скорректированной ОЗ к 12 месяцам по сравнению с группой лазерного лечения. Достигнутый результат сохранялся на протяжении 36 месяцев лечения ранибизумабом (исследовалось в RESTORE<sup>6</sup>). При этом количество инъекций в режиме PRN уменьшалось с течением времени.

## Список литературы

1. Nguyen QD, et al. Ophthalmology 2012;119:789-801.
2. Brown DM, et al. Ophthalmology 2013;120:2013-22.
3. Elman MJ, et al. Ophthalmology 2010;117:1064-77.
4. Elman MJ, et al. Intravitreal ranibizumab for diabetic macular edema with prompt versus deferred laser treatment: 5-year randomized trial results. Ophthalmology. 2014 Oct 28. pii: S0161-6420(14)00821-54.
5. Elman MJ, et al. Ophthalmology 2015;122:375-81.
6. Mitchell P, et al. Ophthalmology 2011;118:615-25.
7. Ishibashi T, et al. Ophthalmology 2015;122:1402-15.
8. Li X, et al. Graefes Arch Clin and Exp Ophthalmol 2019. 257:529-541.
9. Petrella RJ, et al. J Ophthalmol. 2012:159167.
10. Boyer et al. Ophthalmology 2015;122:2504-13.
11. AAO Guidelines. Diabetic Retinopathy. <http://www.aao.org/ppp>.

---

## Теги

- Офтальмология

---

## Source URL:

<https://www.pro.novartis.ru/ru-ru/therapeutical-areas/ophtalmology/retinal-diseases/reviews/anti-vegf-pri-dmo>