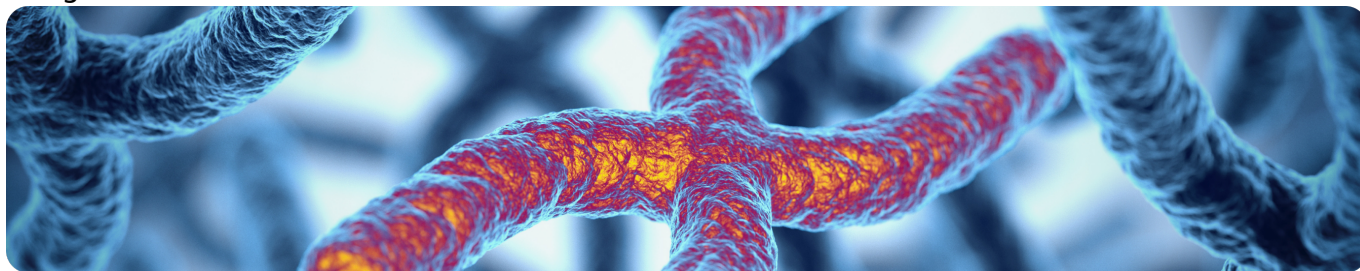


Наследственные дистрофии сетчатки, ассоциированные с биаллельными мутациями в гене RPE65

Image



Наследственные дистрофии сетчатки, ассоциированные с биаллельными мутациями в гене RPE65

Наследственные дистрофии сетчатки (НДС) представляют собой группу редких заболеваний, вызванных мутацией в любом из более чем 270 генов и способных приводить к слепоте (рис. 1)¹.

НДС включают в себя широкий спектр клинических диагнозов: палочко-колбочковые дистрофии (пигментный ретинит, врожденный амавроз Лебера, дистрофия сетчатки с ранним началом, тяжелая дистрофия сетчатки с началом в раннем детстве), болезнь Штаргардта, X-сцепленный ретиношизис, болезнь Беста и прочие²⁻⁵.

Image

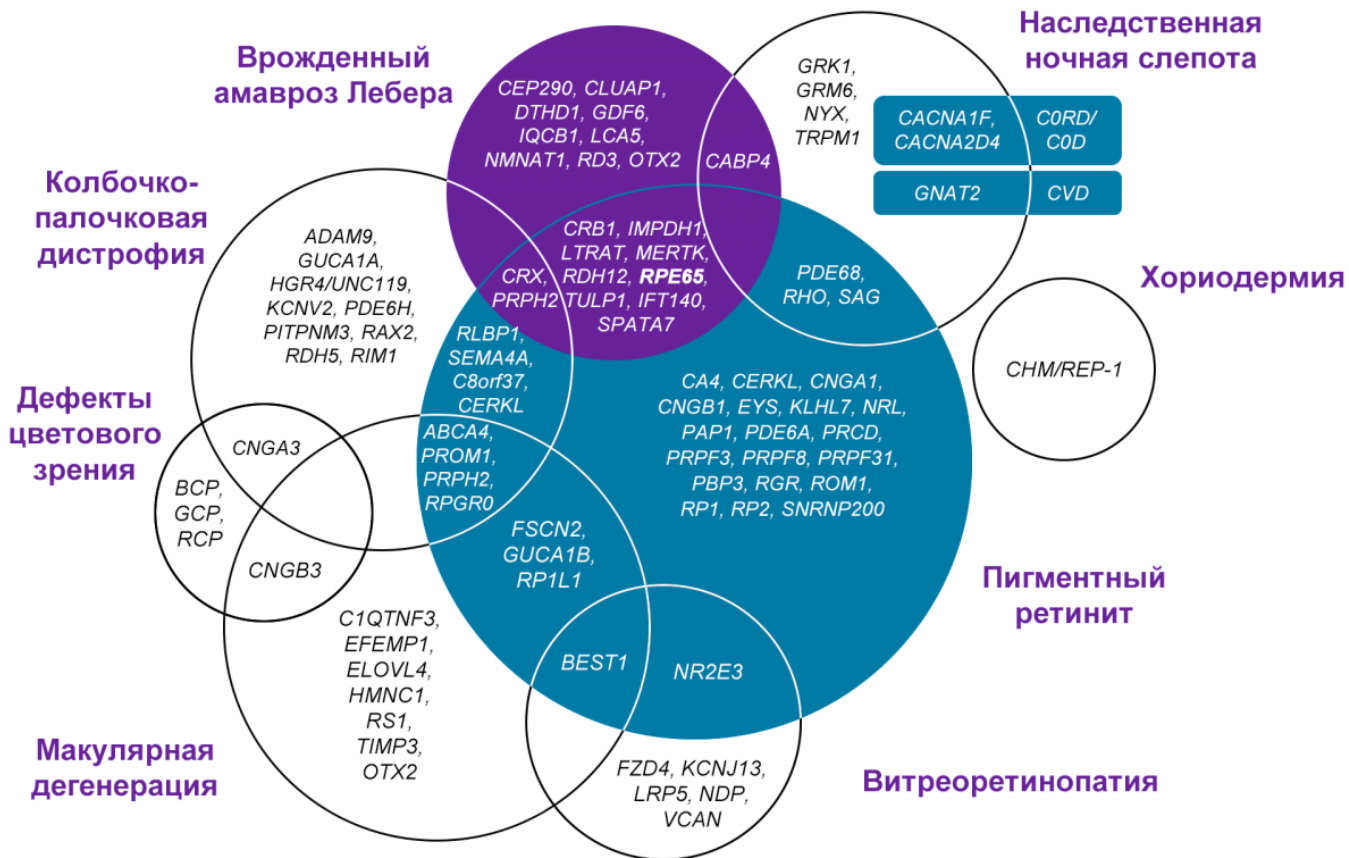

Рисунок 1. Гены, задействованные в этиопатогенезе НДС (адаптировано из Berger W. et al., 2010)¹

Дистрофии сетчатки вследствие мутаций в гене *RPE65* обусловлены спектром мутаций этого гена, который располагается на коротком плече 1-й хромосомы (1p31) и кодирует активность фермента, необходимого для регенерации светочувствительного ретинального пигмента⁶. Эта группа заболеваний сетчатки нуждается в особом внимании, так как имеет склонность к прогрессированию, что ведет к снижению остроты зрения и слепоте⁷.

Image

Группу заболеваний, ассоциированных с геном *RPE65*, объединяют некоторые клинические признаки: ночная слепота, прогрессирующее сужение полей зрения и потеря центрального зрения. Однако возраст начала заболевания, выраженность патологического процесса, скорость прогрессирования и начальные проявления могут отличаться.

Дистрофии сетчатки вследствие мутаций в гене *RPE65* относятся к ультраредким заболеваниям, их распространенность составляет 1:200 000 человек^{6,8}.

Анализ естественного течения *RPE65*-НДС

У большинства пациентов с НДС, ассоциированными с биаллельными мутациями в гене *RPE65*, нарушение зрения развивается в раннем детском возрасте и в дальнейшем прогрессирует (рис. 2).

Image

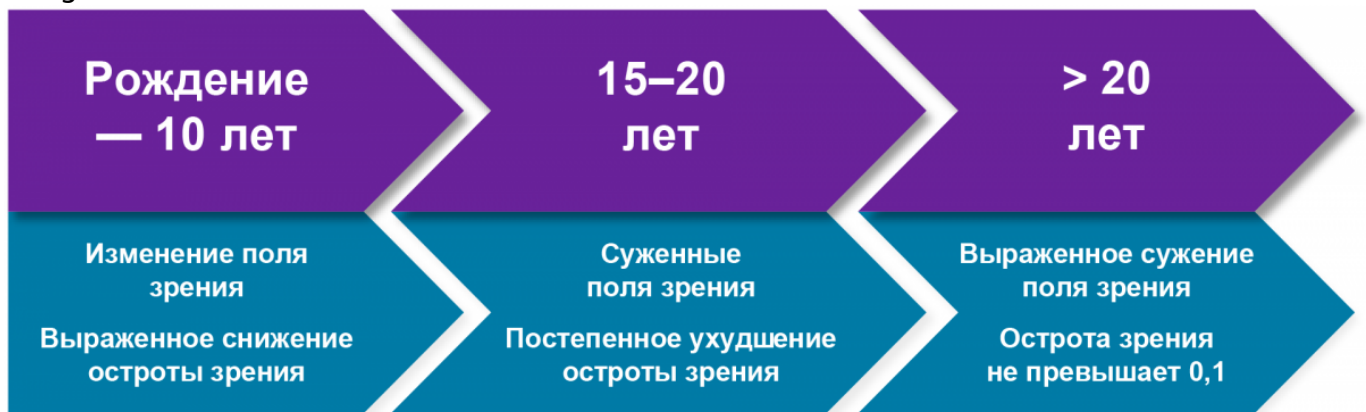

Рисунок 2. Естественное течение *RPE65*-НДС

Для оценки естественного течения *RPE65*-НДС было проведено ретроспективное исследование в 7 центрах из 6 стран с участием 70 пациентов⁷.

Критериями включения в исследование стали следующие параметры:

- Дата рождения пациента с 1 января 1963 года по 31 декабря 2010 года.
- Подтвержденные аутосомно-рецессивные мутации в гене *RPE65*.
- Минимум 2 визита в клинику до включения в исследование или до проведения витреоретинальной хирургии.

Критерии включения и параметры оценки

Исключались из исследования пациенты с заболеваниями сетчатки или глаза, которые могли влиять на зрительные функции, или системными заболеваниями, вызванными мутациями в других генах. В итоге в исследование вошли истории болезни 70 пациентов. Учитывались показатели максимальной корригированной остроты зрения (МКОЗ) по шкале logMAR, поля зрения с использованием кинетического периметра Гольдмана и оптической когерентной томографии (ОКТ) с оценкой толщины сетчатки и наружного ядерного слоя, измеренных в фовеа (Heidelberg), также оценивалась возможная зависимость МКОЗ, поля зрения и данных ОКТ от возраста пациента.

Результаты наблюдения

В ходе исследования было выявлено, что острота зрения в течение первых десяти лет жизни была относительно стабильной. Постепенное ухудшение начиналось в возрасте около 15–20 лет, и после 20 лет значительно прогрессировало. Степень ухудшения зрения варьировала от 0,8 logMAR в самой молодой группе до 1,0 к 16 годам и 2,0 в возрасте 34–46 лет. Острота зрения во всех возрастных группах попадала под категорию слабовидения.

Исследование поля зрения

Исследование поля зрения проводилось с двумя типами стимулов — III4e и V4e, отличающихся по площади стимула (стандартный стимул — III4e площадью 4 мм², стимул V4e площадью 64 мм²). Было выявлено их сужение до 85–90 градусов в возрасте 20 лет и старше, что на 90% меньше, чем у более молодых пациентов. К










28–34 годам среднее поле зрения при исследовании со стимулом V4e составило 70% по сравнению с более молодой возрастной группой.

Также в ходе исследования оценивалась толщина сетчатки и наружного ядерного слоя в макулярной области с помощью ОКТ. Изменений на ОКТ ни по одному исследуемому показателю в зависимости от возраста выявлено не было (было проведено небольшое количество повторных исследований).

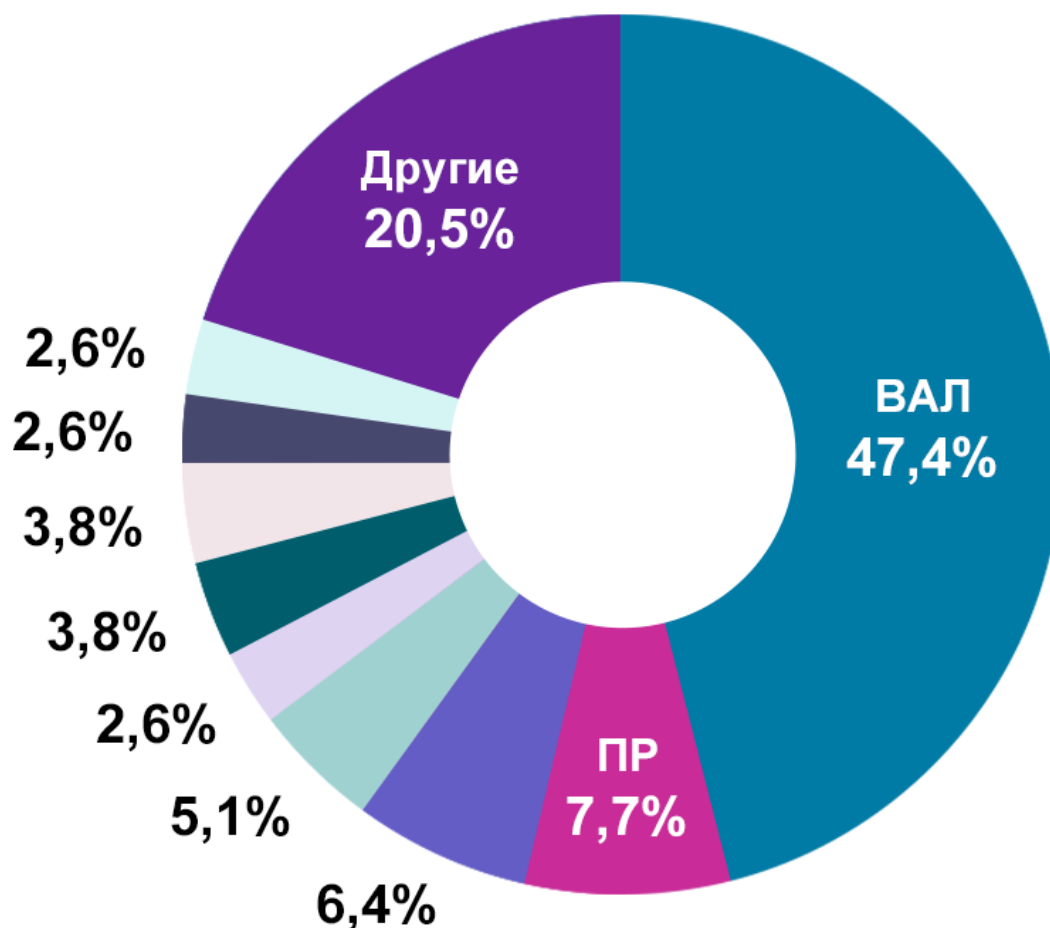
Анализ клинических диагнозов

После оценки исходных данных был проведен анализ клинических диагнозов, поставленных пациентам. При первом обращении к офтальмологу могло быть поставлено более одного диагноза, и со временем диагнозы могли меняться, что объясняется появлением результатов дополнительных исследований, включая генетические тесты. Список поставленных диагнозов приведен на рисунке 3.

Image

-  **ВАЛ** — врожденный амавроз Лебера
-  **ПР** — пигментный рейтинг
(колбочко-палочковая дистрофия)
-  Тапеторетинальная дистрофия
-  **SECORD** — тяжелая дистрофия сетчатки
с ранним детским началом
-  **EOSRD** — дистрофия сетчатки
с ранним началом
-  Низкое зрение
-  Тапеторетинальная дистрофия, тип Лебера
-  **ВАЛ**, ассоциированный с *RPE65*
-  Колбочко-палочковая дистрофия

Image



* В сумме больше 100%, т. к. некоторым пациентам ставили более 1 диагноза.

Рисунок 3. Спектр клинических диагнозов, выставленных пациентам на первом визите (адаптировано из Chung D.C. et al., 2019)⁷

Клинические особенности заболевания

В исследовании также были отражены клинические особенности пациентов с заболеваниями, ассоциированными с мутациями в гене *RPE65*⁷.

Image

Почти у 80% пациентов был выявлен нистагм как минимум с одной стороны. Косоглазие было выявлено в 31,4% случаев; патология хрусталика, включая катаракту как минимум с одной стороны, — у 20% пациентов.

- в **98,6%** случаев были выявлены периферические изменения сетчатки: атрофия наружных слоев сетчатки и изменения пигментного эпителия;
- в **85,7%** — патология макулярной области, включая патологический рефлекс и атрофические изменения;
- в **75,7%** случаев была обнаружена бледность диска зрительного нерва (ДЗН).

Возраст пациентов при первом обнаружении патологии заднего отрезка глаза

составил 12–13 лет. Этот возраст у большинства совпадает со временем первого визита к врачу, следовательно, описанные изменения могли возникнуть и ранее.

Сами пациенты в 74,3% случаев предъявляли жалобы на затруднения в ориентации в пространстве, а 80% к моменту первого визита использовали какие-либо вспомогательные средства (от очков и лупы до шрифта Брайля). Более половины пациентов жаловались на снижение ночного зрения, 88,6% — на светобоязнь.

Таким образом, возможность независимого функционирования у таких пациентов снижена — даже несмотря на то, что в первые десять лет жизни отклонений в остроте зрения может не наблюдаться³. Однако уже к 15–20 годам заболевание проявляет себя, и они попадают в категорию слабовидящих.

Похожая картина наблюдается и при оценке изменения поля зрения у пациентов с наследственными дистрофиями сетчатки вследствие мутаций в гене *RPE65*. В среднем к 14–15 годам уровень сужения поля зрения, выявленный по периметрии III4e, также соответствует тяжелому нарушению зрения или слепоте⁴.

Сравнительная характеристика признаков *RPE65*-НДС

С мутациями в гене *RPE65* ассоциированы не только вышеописанные изменения, но и дистрофия сетчатки с ранним началом и тяжелая дистрофия сетчатки с ранним детским началом Severe early childhood onset retinal dystrophy (SECORD)⁹. Для этих заболеваний характерно прогрессирование вскоре после рождения.

Таблица 1 — Сравнительная характеристика различных признаков дистрофии сетчатки с ранним началом и тяжелой дистрофии сетчатки с ранним детским началом⁸

Image

Начало заболевания	Младенчество, первые месяцы жизни		Детство — юношество, первая-вторая декада жизни
Жалобы	Нистагм. Плохая фиксация на предметах. Поиск источника света. Некорректируемое снижение ОЗ.	Никталопия. Сужение полей зрения.	Потеря периферического поля зрения. Снижение темновой адаптации.
Глазное дно	Как правило, легкое перераспределение пигмента на периферии, но может и не быть каких-либо изменений. ДЗН в пределах нормы.		От легкого перераспределения пигмента на периферии до «костных телец», сосуды сужены. Восковидный ДЗН на поздних стадиях.
Данные инструментального обследования	Периметрия: сужение периферических границ поля зрения, снижение световой чувствительности. Аутофлюоресценция: низкий уровень аутофлюоресценции. ОКТ: уменьшение толщины сетчатки, истончение слоя наружных слоев сетчатки, потеря внутреннего сегмента эллипсоидной зоны. ЭФИ: угасающая/нерегистрируемая ЭРГ.		
Клинический диагноз	Врожденный амавроз Лебера	Пигментный ретинит	
Подтверждение диагноза	Генетический анализ — биаллельные мутации в гене RPE65		

Значение генетического тестирования

Изучение естественного течения *RPE65*-НДС позволило выявить отсутствие четких корреляций между фенотипом и генотипом при мутациях в гене *RPE65*⁷. При этом наблюдались следующие клинические проявления:

- ночная слепота, сужение поля зрения;
- рефракционные нарушения;
- изменения на глазном дне;
- снижение/нерегистрируемая электроретинография;

- выраженное снижение или отсутствие аутофлюоресценции;
- нистагм, страбизм.

Image

Таким образом, широкий спектр клинических диагнозов и отсутствие конкретной корреляции «мутация — фенотип» подчеркивают важность генетического типирования.

Список литературы

1. Berger W. et al. The molecular basis of human retinal and vitreoretinal diseases. *Prog Retin Eye Res.* 2010 Sep;29(5):335-75.
2. Sahel J.A. et al. *Cold Spring Harb Perspect Med.* 2015;5(2): a017111.
3. Nash B.M. et al. *Transl Pediatr.* 2015; 4(2): 139-163.

4. Vaidya A., Vaidya P. Int J Ophthalmol Clin Res. 2015; 2:3.
5. Kumaran N. et al. Br J Ophthalmol. 2017;101(9): 1147-1154.
6. Morimura H., Fishman G.A., Grover S.A. et al. Mutations in the RPE65 gene in patients with autosomal recessive retinitis pigmentosa or leber congenital amaurosis. Proc Natl Acad Sci U S A. 1998;95(6):3088-3093.
7. Chung D.C., Bertelsen M., Lorenz B. et al. The Natural History of Inherited Retinal Dystrophy Due to Biallelic Mutations in the RPE65 Gene. Am J Ophthalmol. 2019;199:58-70.
8. Wang F. et al. Hum Genet. 2014;133:331-345.

11412341/VORNEP/dig/05.25/0

Теги

- Офтальмология
-

Source URL:

<https://www.pro.novartis.ru/ru-ru/therapeutical-areas/ophtalmology/retinal-diseases/information/hereditary-retinal-dystrophy/nds-s-mutaciyami-v-gene-rpe65>