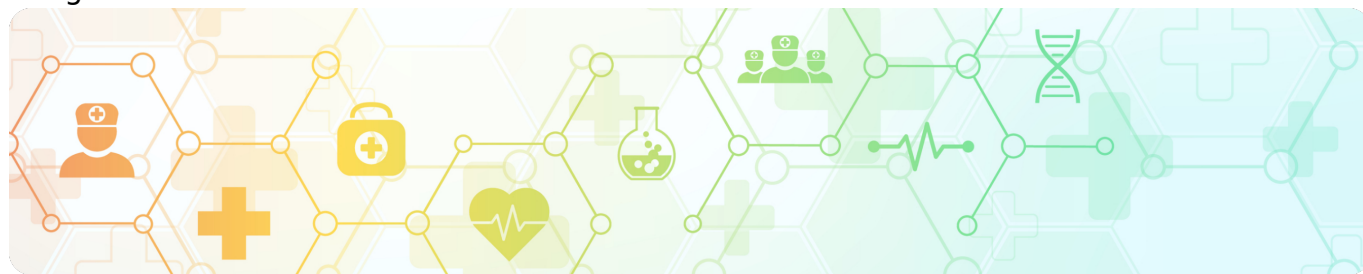

Клинический случай метастатической меланомы кожи с благоприятным прогнозом  
Image



## Клинический случай метастатической меланомы кожи с благоприятным прогнозом

Image

**Золотая коллекция клинических случаев проекта «ОнкоАльманах»**

Данный клинический случай описывает пациента с BRAF+ метастатической меланомой кожи паховой области, с благоприятным прогнозом. С ноября 2022 года пациент получает таргетную терапию дабрафенибом и траметинибом. На фоне лечения был достигнут полный ответ. По состоянию на апрель 2025 года выживаемость без прогрессирования составляет более 30 месяцев.

Материал основывается на данных, предоставленных Гросс Анной Сергеевной, врачом-онкологом химиотерапевтического отделения №1, ГБУЗ СОКОД, и полученных Гросс А.С. в результате врачебной практики. ООО «Новартис Фарма» не несет ответственности за достоверность данных, использованных в материале.

**Пациент Т., 1986 г.р.**

Image

### **Анамнез заболевания**

**08.2022 г. Жалобы** на образование на коже левого бедра, внешне напоминало родинку. Кровоточивости или других изменений не отмечал.

**Нерадикальное хирургическое лечение по месту жительства** (Самарская область).

**Продолженный рост образования на коже левого бедра в сентябре.** С продолженным ростом образования на бедре поступил в СОКОД г. Самара для

дообследования и установления диагноза.

**09.2022 г. Rg грудной клетки:** без очаговой патологии.

**09.2022 г. УЗИ органов брюшной полости, регионарных л/у:** УЗ-признаки мтс в пахово-бедренной области слева л/у, подвздошные л/у.

**09.2022 г. Футлярно-фасциальное иссечение. Гистологическое исследование.** Макроописание: кожа с послеоперационным рубцом и клетчаткой и 2-мя прошитыми уплотнениями диаметром до 4 мм. Заключение: метастаз меланомы в мягкие ткани.

**Диагноз: С43.3.** Меланома кожи паховой области слева. **pT2N1M1. IV ст.** Нерадикальное лечение в августе 2022 г. Продолженный рост в мягкие ткани. ФФИ в сентябре 2022 г.

Image

### Данные обследований

**10.2022 г. ПЭТ/КТ:** ПЭТ/КТ картина метаболически активного мтс поражения лимфоузлов левых тазовых и паховых.

**УЗИ периферических л/у от 10.2022 г.:** эхографические признаки мтс подвздошные 18\*6 мм и пахово-бедренный слева л/у 25\*18 мм.

**Гистологическое исследование:** mts меланомы.

**11.2022 г. ПЦР-исследование** парафиновый блок. При исследовании полученного образца ДНК активирующая мутация **V600E** в 15 экзоне (600 кодон) гена **BRAF - выявлена.**

**Проведена ВК 12.11.2022 г.** Показана лекарственная терапия ингибиторами BRAF/МЕК дабрафениб 150 мг внутрь 2 раза в сутки + траметиниб 2 мг внутрь 1 раз в сутки, длительно, до токсической непереносимости или прогрессии заболевания. Начата терапия.

**С 12.11.22 г. дабрафениб 150 мг 2 раза/сут. + траметиниб 2 мг 1 раз/сут. ежедневно по настоящее время**

**12.12.2022 г. МРТ ГМ.** Без вторичных изменений.

**03.03.2023 г. МРТ ГМ.** Данных за мтс не выявлено.

**21.03.2023 г. ПЭТ/КТ.** Картина метаболически низкоактивного мтс поражения лимфоузлов левых тазовых и паховых.

**24.03.2023 г. УЗИ периферических л/у.** Эхографические признаки мтс в лимфоузлы: подвздошные 9\*6 мм и пахово-бедренный слева л/у 11\*7 мм, положительная динамика по сравнению с предыдущим УЗИ от 10.2022г.

**25.09.2023 г. ПЭТ/КТ.** Картина метаболически низкоактивного мтс поражения лимфоузлов левых тазовых и паховых.

**25.09.2023 г. УЗИ периферических л/у.** Эхографические признаки мтс в лимфоузлы: подвздошные 9\*5 мм и пахово-бедренный слева л/у 10\*6 мм, положительная динамика по сравнению с предыдущим УЗИ от 03.2023 г.

**21.02.2024 г. ПЭТ/КТ.** Картина метаболически низкоактивного мтс поражения лимфоузлов левых тазовых и паховых.

**21.02.2024 г. УЗИ периферических л/у.** Эхографические признаки мтс в лимфоузлы: подвздошные 8\*5 мм и пахово-бедренный слева л/у 9\*5 мм, положительная динамика.

**06.06.2024 г. ПЭТ/КТ: Полный ответ.** Убедительных данных неопластического процесса не визуализируется.

**09.2024 г. ПЭТ/КТ.** Без отрицательной динамики.

**02.12.2024 г. МРТ ГМ.** Данных за мтс не получено.

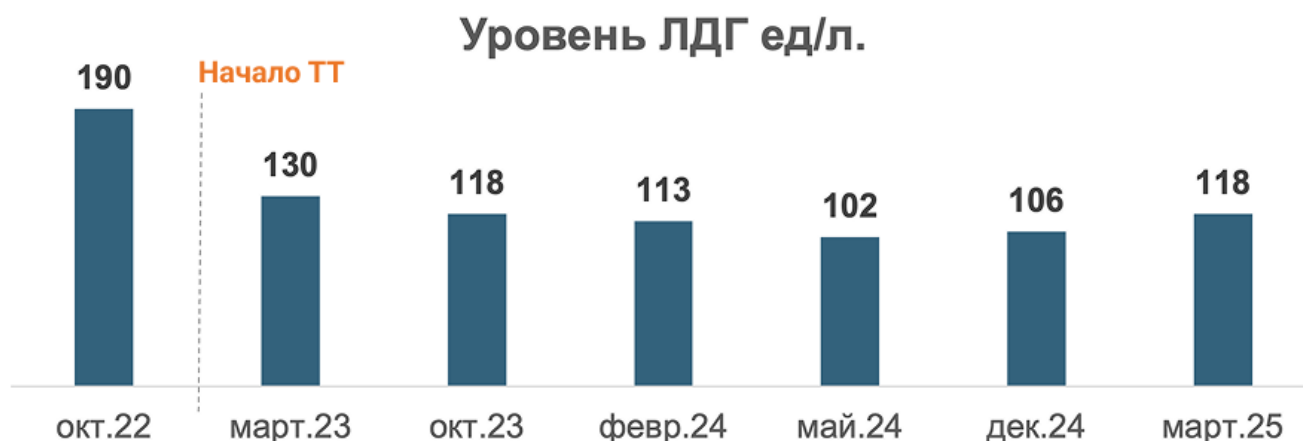**04.12.2024 г. ПЭТ/КТ.** Без отрицательной динамики.

**04.2025 г. Данные ПЭТ/КТ** - сохраняется полный ответ.

**04.2025 г. МРТ головного мозга** - без органической патологии.

Терапию переносит удовлетворительно, нежелательных явлений не отмечается.

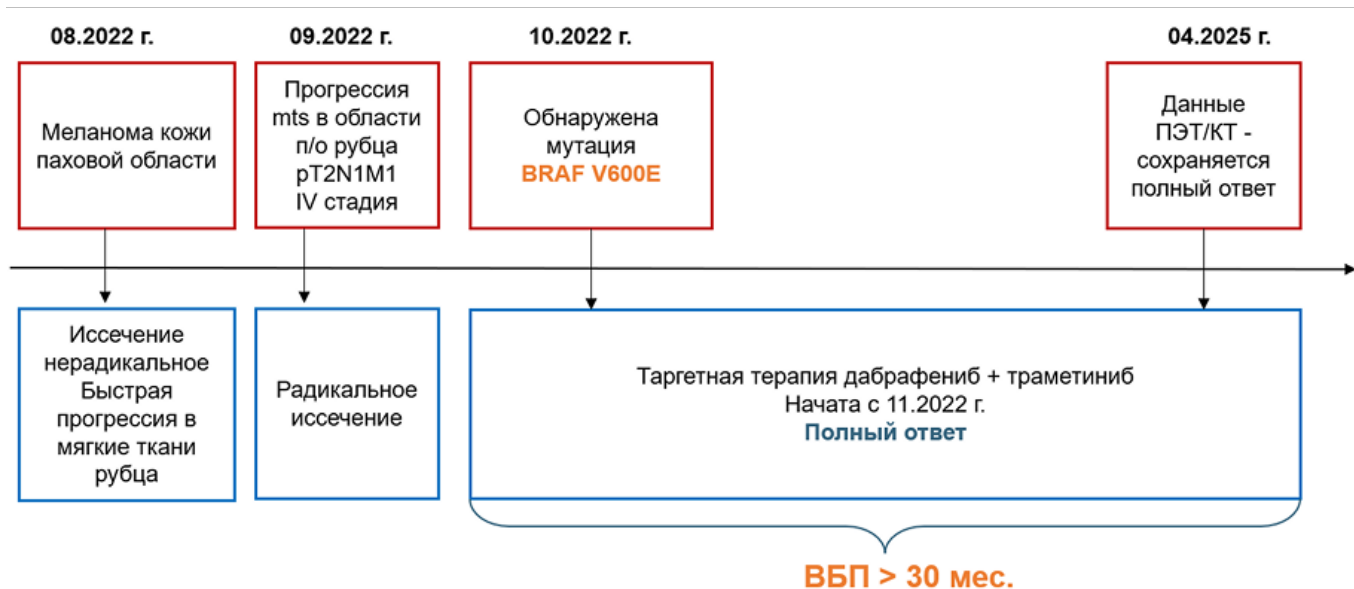
Image



Image

## Резюме

Image



**1. Нерадикальное иссечение привело к быстрому метастазированию меланомы**

**2. Установление диагноза меланомы кожи в ранние сроки и радикальное хирургическое лечение в случае подтвержденной мутации позволило бы назначать таргетную терапию в адыювантном режиме**

11424971/ONCO/DIG/05.25/0

## Теги

- Онкология

## Source URL:

<https://www.pro.novartis.ru/ru-ru/therapeutic-areas/oncology/melanoma/cases/klinicheskiy-sluchay-metastaticheskoy-melanomy-kozhi--s-blagopriyatnym-prognozom>