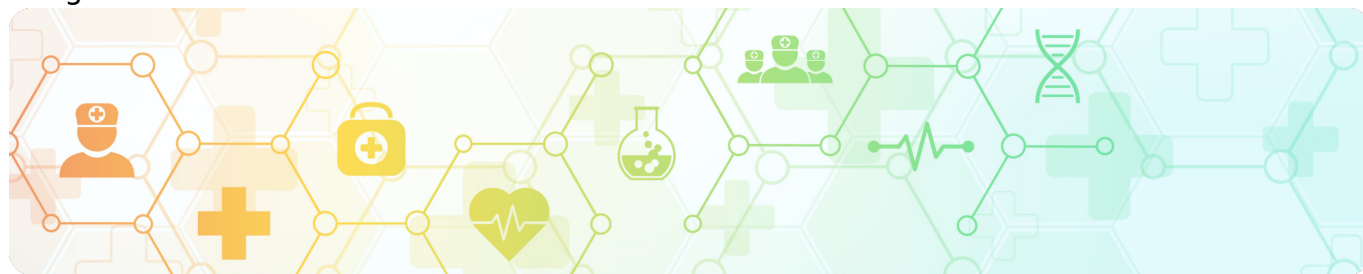

Клинический случай по retreatment при меланоме кожи

Image



Клинический случай по retreatment при меланоме кожи

Image

Золотая коллекция клинических случаев проекта «ОнкоАльманах»

Данный клинический случай описывает пациента с BRAF+ меланомой кожи, у которого произошел возврат к таргетной терапии в соответствии с концепцией «retreatment». На фоне возобновления таргетной терапии удалось достичь полного ответа. Подробнее о подходе «retreatment» можно узнать [здесь](#).

Материал основывается на данных Сандановой Туяры Баировны, химиотерапевта отделения дневного пребывания ГБУЗ «Бурятский республиканский клинический онкологический диспансер», и полученных Сандановой Т.Б. в результате врачебной практики. ООО «Новартис Фарма» не несет ответственности за достоверность данных, использованных в материале.

Пациент Т., 1986 г.р.

Image

Анамнез заболевания

В ноябре 2021 г. обратился по месту жительства с жалобой **на образование в области левой голени.**

26.11.2021 г. было произведено **иссечение без гистологического исследования материала.**

Image

Данные обследований

Рентгенография ОГК от 31.01.22 г. — На основании R-картины патологических изменений легких не выявлено. ЭЭД = 0,1 мЗв.

УЗИ ОБП, лимфоузлов от 09.02.22 г. — УЗ признаки лимфаденита паховых л/у.

Рентгенография ОГК от 16.11.22 г. — На R-гр легких в 2х проекциях легочные поля без свежих очаговых и инфильтративных теней. ЭЭД = 0,2 мЗв.

УЗИ ОБП, лимфоузлов от 21.11.22 г. — Очаговое образование паховой области слева. Л/аденопатия подчелюстной слева, шейных, подмышечной справа, паховых областей. Дистопия правой почки.

ПЭТ/КТ от 22.11.22 г. — узловое опухолевидное образование мягких тканей по задней поверхности с/3 левой голени со значительным гиперметаболизмом ФДГ. МТС паховый л/у.

Image

Рецидив

В январе 2023 г. обратился в Од с жалобой на **изменения в рубце и увеличение паховых ЛУ.**

17.01.23 г. выполнена операция: **широкое иссечение** меланомы кожи левой голени, подвздошно-паховая **лимфодиссекция.**

Гистология от 25.01.23 г. — меланома кожи левой голени pT4bN1bM0.

Молекулярно-биологические исследования от 01.02.23 г. — обнаружена патогенная **мутация BRAF V600E.**

Консилиум от 05.02.23 г. : учитывая состояние пациента, стадию заболевания, данные лабораторно-инструментальных методов исследования, гистологию, решено проведение адъювантной таргетной терапии по схеме дабрафениб 300 мг ежедневно + траметиниб 2 мг ежедневно 12 месяцев.

С 02.23 г. по 02.24 адъювантная терапия дабрафениб 150 мг 2 раза/сут. + траметиниб 2 мг 1 раз/сут. в течение 12 месяцев.

МРТ мягких тканей левой голени от 10.01.23 г. — опухоль мягких тканей средней/3 левой голени, по МР картине не исключается инвазия в латеральную и медиальную головки икроножной мышцы.

ПЭТ КТ с 18-ФДГ от 21.07.2023 г. в сравнении с данными ПЭТ-КТ от 22.11.2022 г. — признаков локального рецидива основного заболевания, регионарного и отдаленного метастатического поражения не обнаружено.

Image

Прогрессирование

08.08.2024 г. КТ ОГК Заключение: КТ-признаки объемных образований легких (вероятно вторичного характера), mts медиастинальных лимфоузлов.

22.08.2024 г. гистологическое заключение: с учетом положительной экспрессии S-100 и клинических данных более вероятен метастаз меланомы.

Консилиум от 23.08.24 г.: иммуноонкологическая терапия **ниволумаб/ипилимумаб** до прогрессирования заболевания или непереносимой токсичности.

С 08.24 г. иммуноонкологическая терапия ниволумаб + ипилимумаб до прогрессирования заболевания или непереносимой токсичности

04.10.2024 г. ПЭТ/КТ: появление многочисленных новых метастатических очагов в мягких тканях, легких, печени, надпочечниках, почках со значительным гиперметаболизмом ФДГ, появление множественных метастатически измененных шейных, внутригрудных л/у и нижнего аксиллярного справа со значительным гиперметаболизмом ФДГ, появление многочисленных новых метастатических очагов в костях со значительным гиперметаболизмом ФДГ, наличием неопластического перелома Th 8 с выраженным стенозом позвоночного канала на этом уровне. **Общая картина прогрессирования** по сравнению с 28.02.2024.

31.10.2024 г. Проведен поиск мутаций в образце ткани опухоли, полученной из парафинового блока. Выявлена активирующая мутация **V600E** в 15 экзоне гена **BRAF**.

Консилиум от 1.11.24 г.: возврат к терапии дабрафениб + траметиниб

С 11.24 г. по настоящее время терапия дабрафениб 150 мг 2 раза/сут. + траметиниб 2 мг 1 раз/сут. ежедневно.

03.12.2024 г. ПЭТ/КТ Заключение:

— с полным регрессом размеров опухолевых очагов в мягких тканях головы, туловища, конечностей, в костях с остеосклеротической трансформацией структуры, в печени, почках, надпочечниках, лимфоузлах шеи и внутригрудных, а также значительным снижением метаболизма ФДГ до неопределяемого (соответствует полному ответу на лечение).

— с полным регрессом гиперметаболизма ФДГ и значительным уменьшением размеров и распространенности опухолевых очагов и участков в легких с сохранением единичных без гиперметаболизма **(соответствует полному метаболическому ответу)**.

03.03.2025 г. ПЭТ/КТ Заключение: в сравнении с предыдущим ПЭТ-КТ от 03.12.24 состояние после иссечения опухоли кожи левой голени от 23 года. Признаков местного рецидива и регионарного **метастазирования не выявлено**. Со значительным и полным регрессом участки интерстициальных изменений паренхимы легких без гиперметаболизма ФДГ (более вероятно регресс пневмонита

на фоне лекарственной терапии). Без динамики количества, размеров и структуры вторичных аметаболических очагов в костях скелета.

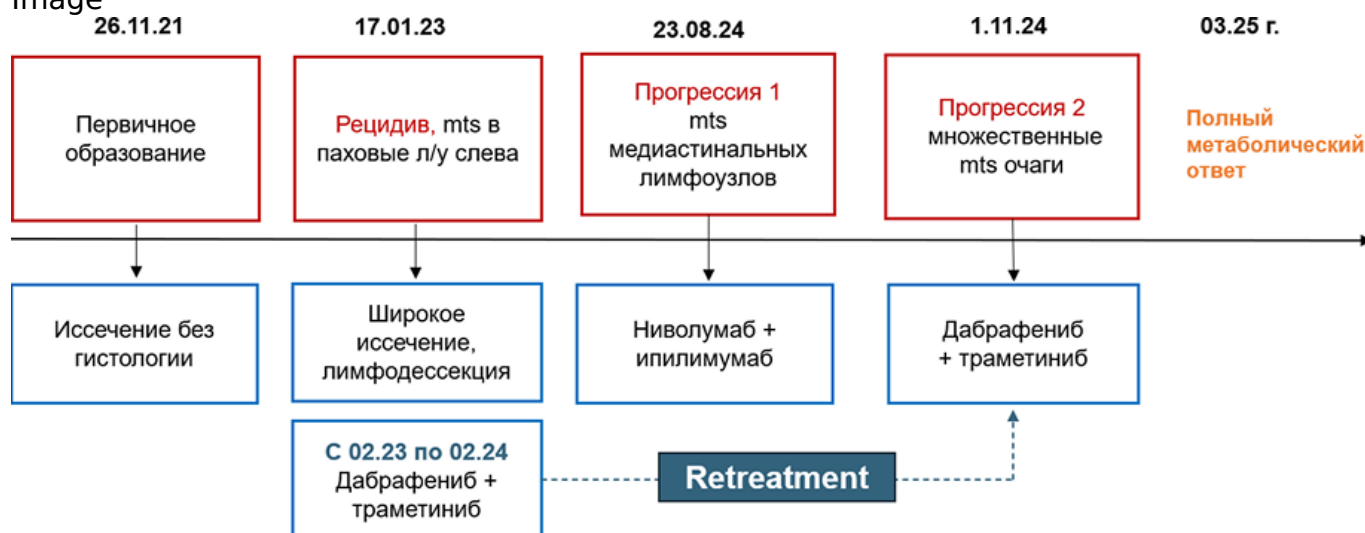
Общая картина сохраняющегося полного метаболического ответа.

Терапию переносит удовлетворительно, нежелательных явлений не отмечается.

Image

Резюме

Image



11437441/ONCO/DIG/05.25/0

Теги

- Онкология

Source URL:

<https://www.pro.novartis.ru/ru-ru/therapeutic-areas/oncology/melanoma/cases/klinicheskiy-sluchay-po-retreatment-pri-melanome-kozhi>