

Клиническое значение жидкости в сетчатке

Image



## Клиническое значение жидкости в сетчатке

Возрастная макулярная дегенерация (ВМД) является значимой медико-социальной проблемой из-за характерного быстрого снижения зрительных функций и резкого ухудшения качества жизни пациентов. Одним из ключевых звеньев патогенеза неоваскулярной возрастной макулярной дегенерации (нВМД) является скопление жидкости в сетчатке. Современные данные свидетельствуют о возможности использования этого симптома в качестве маркера при диагностике, лечении и мониторинге заболевания.

### Физиологические механизмы функционирования сетчатки в норме

Поддержанию нормальной структуры и функции сетчатки в дегидратированном состоянии способствует целый ряд физиологических механизмов<sup>1</sup>. Ведущая роль принадлежит гематоретинальному барьеру (ГРБ) и осмотическому градиенту.

Поступление жидкости в сетчатку контролирует внутренний ГРБ. Структурно он представляет собой плотно соединенные эндотелиальные клетки капилляров, питающих сетчатку, элементы ретинальной нейроглии и мюллеровы клетки. В формировании внутреннего ГРБ также косвенно участвуют перициты и гладкомышечные клетки.

Клетки эндотелия ретинальных капилляров характеризуются отсутствием фенестр, низкой активностью пиноцитоза и способностью образовывать очень плотные межклеточные контакты за счет особых трансмембранных, каркасных и сигнальных белков (окклюдины, семейство клаудинов и др.). Это создает физический барьер высокого сопротивления для воды и растворенных в ней молекул<sup>2</sup>.

Image

По данным литературы, на сегодняшний день нет исследований кинетических процессов при субмакулярном введении воды и макромолекул у человека — предполагается, что они могут значительно отличаться от таковых в эксперименте<sup>1</sup>.

Часть жидкости, продуцируемой цилиарным телом, в процессе дренирования в

сосуды хориоидальной оболочки проходит через пигментный эпителий сетчатки (ПЭС). Этот процесс подчиняется законам осмоса. Основное значение в поддержании осмотического градиента принадлежит белковым молекулам (в основном гликопротеинам) и гликозаминогликанам интерфоторецепторного матрикса. Концентрация протеинов в сосудистой оболочке гораздо выше, чем в сетчатке и стекловидном теле. Это способствует «транзитному» транспорту жидкости через сетчатку. Белковые молекулы также транспортируются, но не через фенестры, а путем транцитоза за счет образования кавеол<sup>3</sup>.

## **Нарушения гидрогомеостаза сетчатки**

При некоторых заболеваниях может повышаться количество жидкости в сетчатке, что ведет к отеку макулы и снижению остроты зрения. Среди патофизиологических механизмов повышения проницаемости ГРБ выделяют:

- нарушение фосфорилирования трансмембранных белков и менее плотные межклеточные контакты;
- повышение активности трансэндотелиального транспорта;
- гибель клеток ГРБ (перицитов, эндоцитов, макроглии).

В частности, накопление жидкости в сетчатке встречается у пациентов с неоваскулярной возрастной макулярной дегенерацией (нВМД). Данная форма ответственна за 90% случаев потери зрения при ВМД<sup>5</sup>. Экссудация при ВМД сопровождается неангиогенезом хориоидальной оболочки, появлением в мембране Бруха патологических фенестраций, в которые под ПЭС или нейроэпителий прорастают вновь образованные капилляры. Это может сопровождаться отеком сетчатки, отслойкой пигментного и нейроэпителия, появлением точечных кровоизлияний, прогрессирующим снижением зрения и, соответственно, качества жизни пациентов<sup>6</sup>.

## **Диагностика накопления жидкости в сетчатке**

Согласно Консенсусу по визуализации [заболеваний сетчатки](#), в настоящее время для визуализации жидкости в сетчатке рекомендуется мультимодальный подход — использование двух и более технологических систем, дополняющих друг друга.

Для этого проводят офтальмоскопию, флуоресцентную ангиографию, оптическую когерентную томографию (ОКТ), ОКТ-ангио, ангиографию с индоцианином зеленым. Однако ключевым методом первичной диагностики и последующего мониторинга является ОКТ<sup>8</sup>.

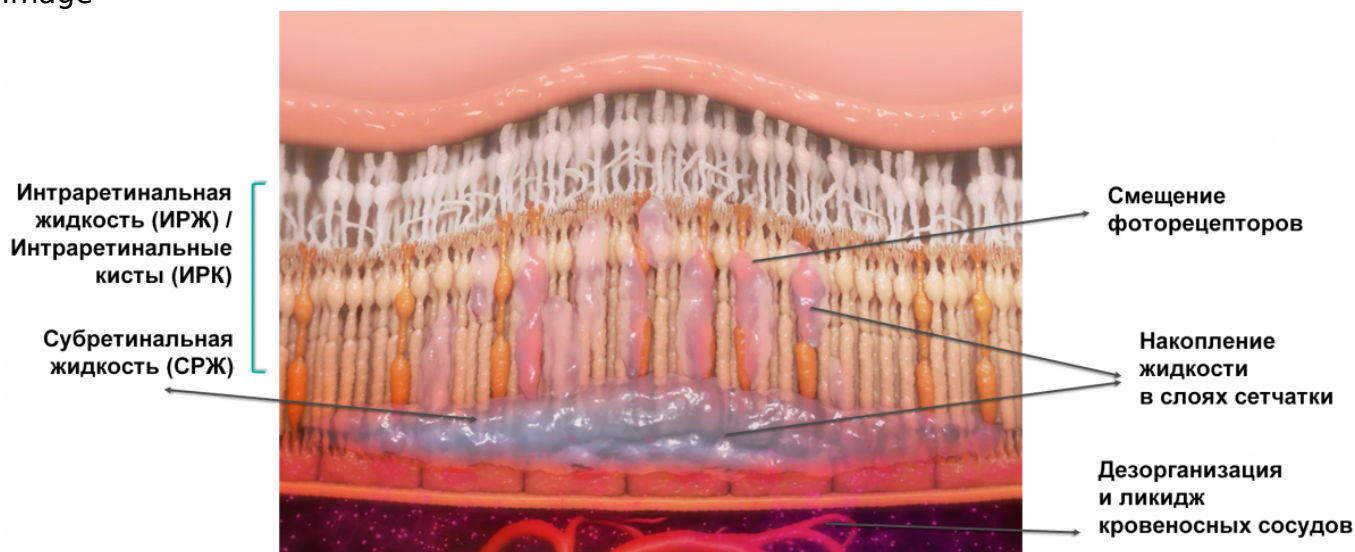
ОКТ позволяет визуализировать:

- интравитреальную жидкость (ИВЖ) — в виде интравитреальных кист, интравитреального отека, макулярного отека (в т. ч. кистозного), витреального отека, витреальных экссудатов, витреальных геморрагий, интравитреальных геморрагий;
- субретинальную жидкость (СРЖ) — в виде серозной отслойки сетчатки/макулы, геморрагической отслойки сетчатки/макулы, субретинальных геморрагий или экссудатов;
- жидкость под ПЭС в виде геморрагий и отслойки пигментного эпителия (рис. 1).

Image

В исследовании САТТ (число участников 1105) показано, что у пациентов с нВМД исходно в 82% глаз по ОКТ регистрируется жидкость в фовеолярном центре сетчатки, в 30% жидкость выявляется во всех слоях сетчатки, а жидкость под ПЭС обнаруживается в 49% наблюдений<sup>10</sup>.

Image



**Рисунок 1.** Виды жидкости в сетчатке<sup>27</sup>

### Индикатор активности ВМД

Количество и характер накопления жидкости в сетчатке имеют определяющее значение не только в диагностике нВМД, но и при выборе тактики лечения. Это подкреплено обширной доказательной базой.

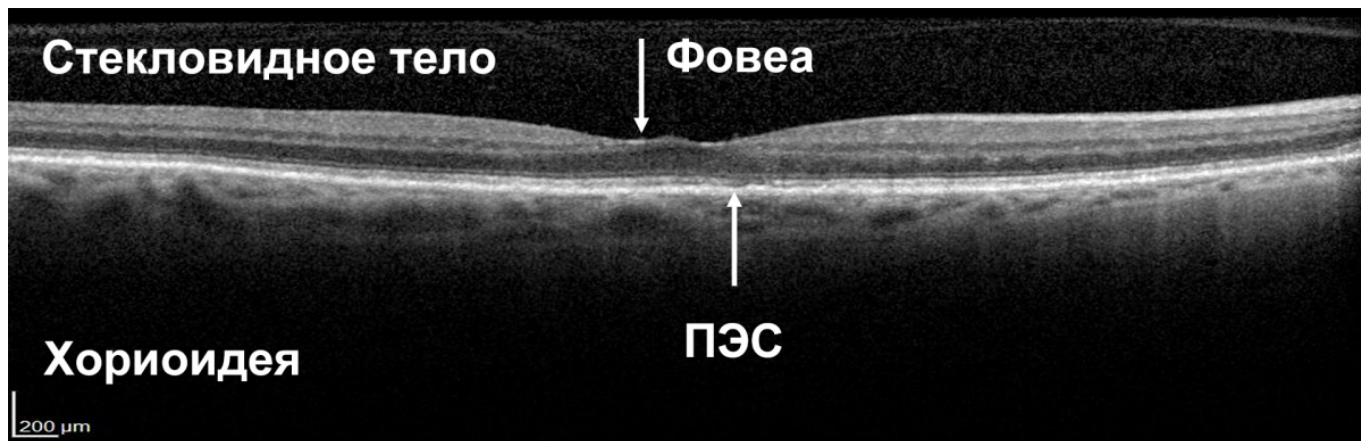
Image

Так, в исследовании PrONTO показано, что качественная оценка ОКТ в режиме В-сканирования способствует более эффективному обнаружению жидкости в макуле, чем выжидательная тактика с регистрацией начала изменений остроты зрения<sup>11</sup>.

Обнаружение жидкости под сетчаткой и ПЭС (СРЖ, жидкость под ПЭС) может рассматриваться как ранний признак активности заболевания (рис. 2)<sup>12</sup>. Согласно действующим рекомендациям, она считается свидетельством активности [хориоидальной неоваскуляризации](#) и служит отправной точкой для принятия решения о начале/возобновлении лечения пациента с влажной ВМД<sup>13</sup>.

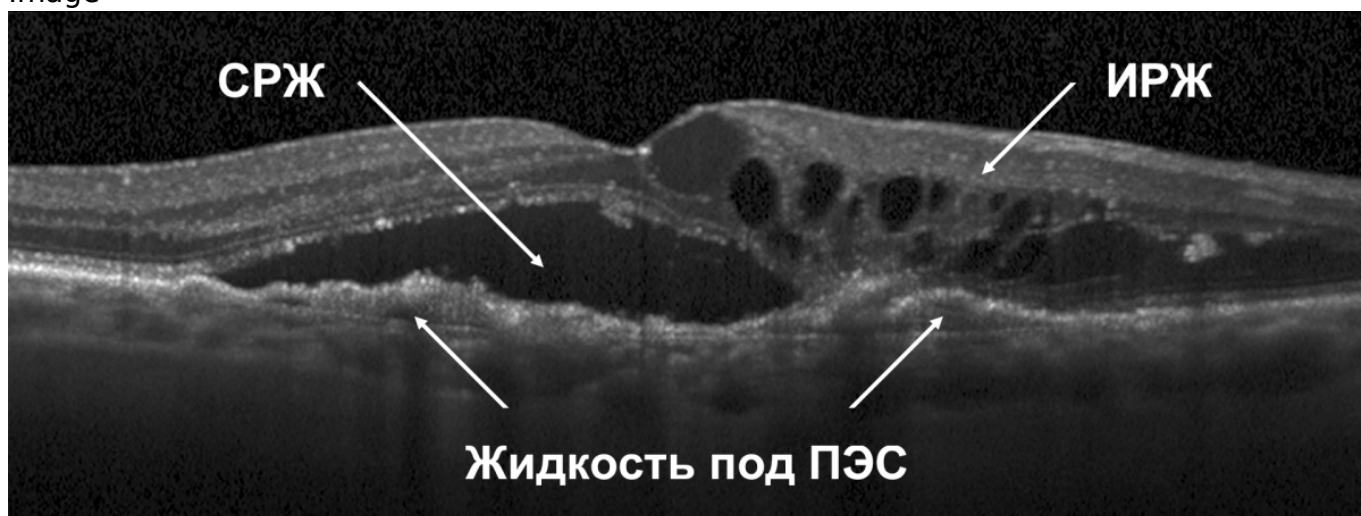
### Сетчатка без жидкости

Image



**Пациент с активной нВМД**

Image

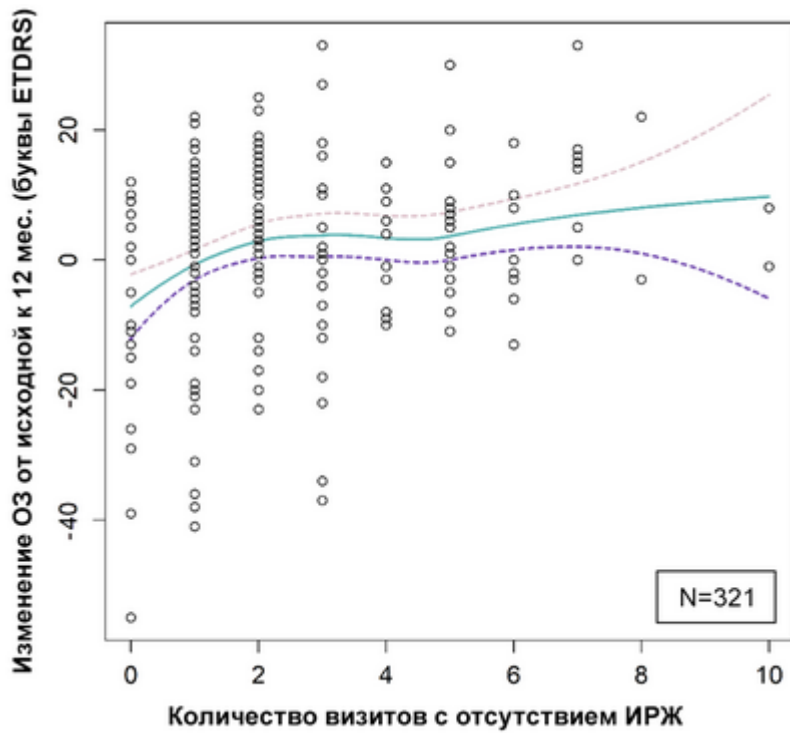


**Рисунок 2.** ОКТ в норме и при наличии жидкости в сетчатке<sup>15</sup>

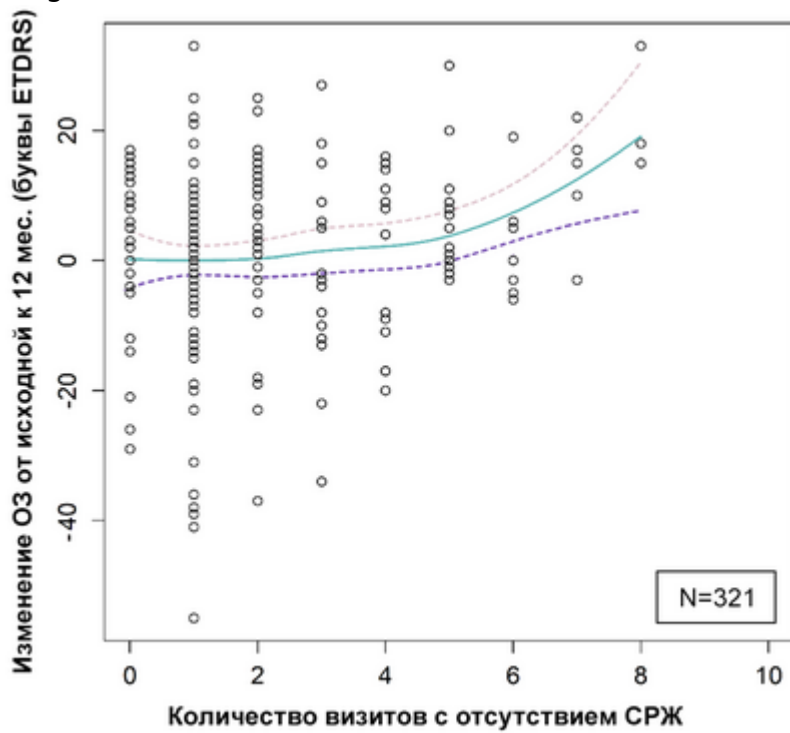
На следующих стадиях заболевания жидкость проникает в сетчатку из субретинальной зоны, где происходит пролиферация хориокапилляров<sup>13</sup>, а жидкость в сетчатке (например, ИРЖ) вызывает нейросенсорный функциональный дефицит. Он может быть связан с кистозной дегенерацией сетчатки и влечет за собой потерю зрения<sup>12,14,15</sup>. Учитывая данную последовательность событий, все типы жидкости в сетчатке могут рассматриваться как патологические. Это, в свою очередь, указывает на необходимость применения адекватных терапевтических методик для предотвращения необратимой утраты зрения.

И, напротив, разрешение жидкости коррелирует с улучшением зрения (рис. 3), однако выраженность улучшения варьирует в зависимости от индивидуальных особенностей<sup>15,20</sup>. Несмотря на вариабельность результатов по остроте зрения, более стабильная толщина сетчатки, отражающая разрешение жидкости и являющаяся индикатором лучшего контроля заболевания, ассоциирована с более оптимальными результатами по остроте зрения<sup>10,16</sup>.

Image



Image



**Рисунок 3.** Положительная корреляция между отсутствием жидкости в сетчатке и улучшением зрения<sup>26</sup>

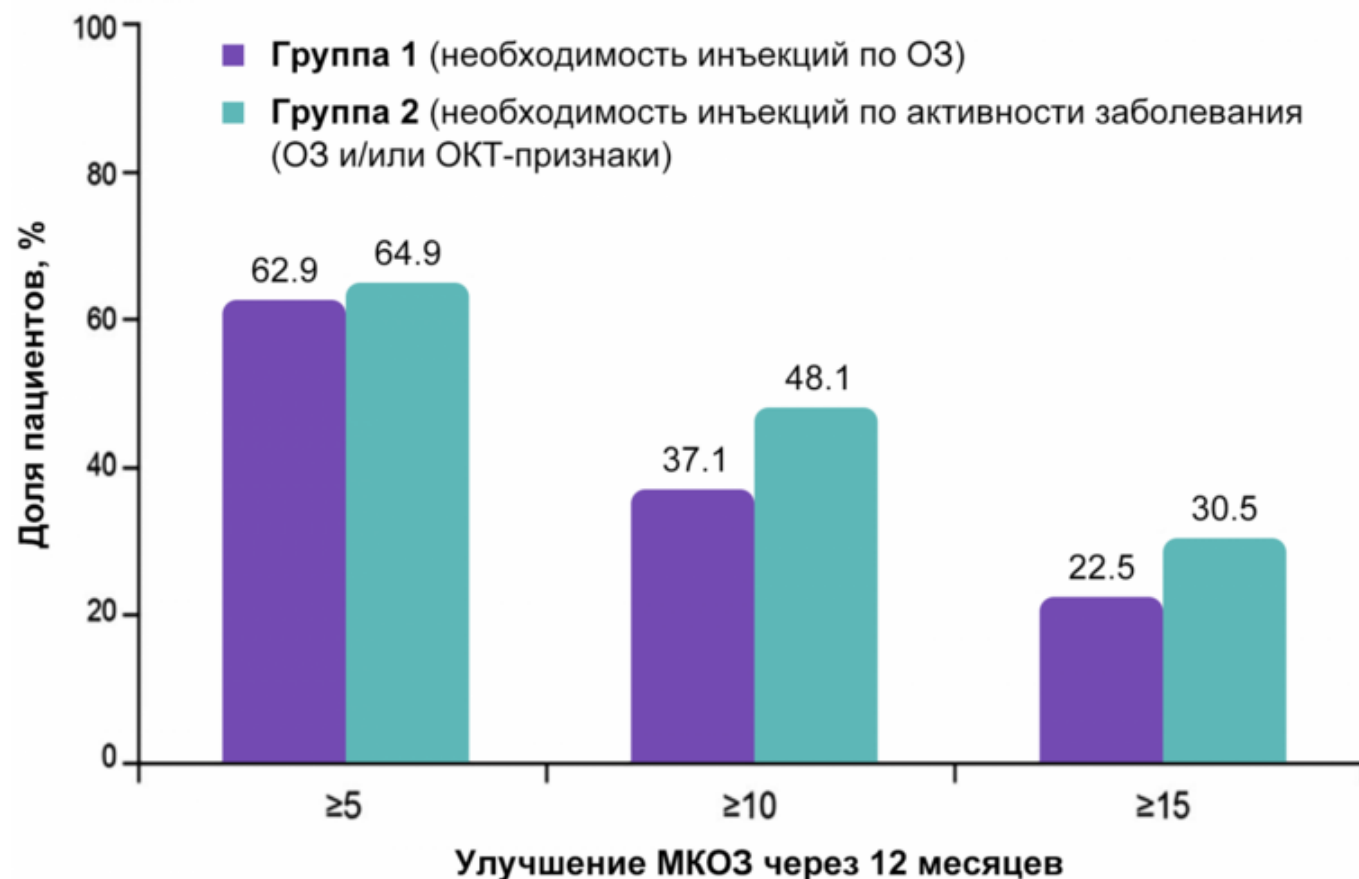
### Морфологические критерии при принятии клинических решений

В многочисленных исследованиях нВМД<sup>9,10,16-22</sup> наличие жидкости (в частности, любой ИРЖ или СРЖ, определяемой по результатам ОКТ) являлось ключевым критерием активности заболевания и показанием к терапии.

Рекомендации международных офтальмологических сообществ по проведению повторных инъекций также базируются на наличии жидкости в сетчатке<sup>12,23,24</sup>.

Исследование фазы IIIb OCTAVE показало необходимость комплексной оценки активности заболевания с учетом морфологических критериев, в частности, при принятии решений об анти-VEGF-терапии. При сравнительном анализе оказалось, что через год терапии более значимое улучшение зрения достигалось у пациентов, которым инъекции проводились на основании не только снижения остроты зрения, но и регистрации признаков морфологической реактивации ВМД (рис. 4)<sup>25</sup>. Мониторинг наличия жидкости в сетчатке также может служить ориентиром для установления интервалов между инъекциями<sup>20</sup>.

Image



**Рисунок 4.** Исследование OCTAVE

Image

Принятие решения на основании параметров активности заболевания (функциональные + морфологические исходы) приводит к численно большему повышению максимально скорректированной остроты зрения через 12 месяцев терапии по сравнению с пациентами, у которых в качестве критерия использовались только функциональные исходы<sup>25</sup>.

Таким образом, принятие во внимание такого важного морфологического фактора, как жидкость в сетчатке, позволяет улучшить лечебную тактику при нВМД благодаря возможности более ранней и объективной диагностики и, следовательно, своевременному началу терапии.

## Список литературы

1. Daruich A, Matet A, Moulin A et al. Mechanisms of macular edema: Beyond the surface. *Prog Retin Eye Res.* 2018 Mar;63:20-68.
2. Sorrentino, F.S., Allkabes, M., Salsini, G., Bonifazzi, C., Perri, P., 2016. The importance of glial cells in the homeostasis of the retinal microenvironment and their pivotal role in the course of diabetic retinopathy. *Life Sci.* 162, 54-59.
3. Nakanishi, M., Grebe, R., Bhutto, I.A., Edwards, M., McLeod, D.S., Lutty, G.A., 2016. Albumen transport to Bruch's membrane and RPE by choriocapillaris caveolae. *Invest. Ophthalmol. Vis. Sci.* 57, 2213-2224.
4. Klaassen, I., Van Noorden, C.J.F., Schlingemann, R.O., 2013. Molecular basis of the inner blood-retinal barrier and its breakdown in diabetic macular edema and other pathological conditions. *Prog. Retin. Eye Res.* 34, 19-48.
5. Королева И.А., Гветадзе А.А., Романова Т.Б. Фармакотерапия ВМД: обзор новых тенденций. *РМЖ «Клиническая Офтальмология»* №2 от 27.05.2019, стр. 105-109.
6. Silvester A. Age-related macular degeneration and its effect on quality of life. *J R Soc Med.* 2009;102(8):310.

7. Novais EA, et al. Multimodal Imaging in Retinal Disease: A Consensus Definition. *Ophthalmic Surg Lasers Imaging Retina*. 2016;47(3):201-5.
8. Holz FG et al. *Ophthalmology*. 2017;124:464-478.
9. Busbee BG, Ho AC, Brown DM, Heier JS, Suñer IJ, Li Z, Rubio RG, Lai P; HARBOR Study Group. Twelve-month efficacy and safety of 0.5 mg or 2.0 mg ranibizumab in patients with subfoveal neovascular age-related macular degeneration. *Ophthalmology*. 2013 May;120(5):1046-56.
10. CATT Research Group. *New Engl J Med*. 2011;364(2):1897-1908.
11. Lalwani G et al. *Am J Ophthalmol*. 2009;148:43-58.
12. Schmidt-Erfurth U, et al. *Ophthalmology*. 2015;122:822-32.
13. Клинические рекомендации. Макулярная дегенерация возрастная. Эл.ресурс [Обращение 17.01.2020].
14. Waldstein SM, et al. *Ophthalmology*. 2016;123:1521-1529.
15. Schmidt-Erfurth U & Waldstein SM. *Prog Retin Eye Res*. 2016;50:1-24.
16. IVAN Study Investigators. *Ophthalmology*. 2012;119:1399-1411.
17. Kodjikian L, et al. *Ophthalmology*. 2013;120:2300-2309. 4. Busbee BG, et al. *Ophthalmology*. 2013;120:1046-1056.
18. Berg K, et al. *Ophthalmology*. 2015;122:146-152.
19. Richard G, et al. *Ophthalmology*. 2015;122(12):2497-503.
20. Wykoff CC, et al. *Ophthalmology*. 2015;122(12):2514-2522.
21. Kertes PJ, et al. *Ophthalmology*. 2019;S0161-6420(18)31779-2.
22. Gillies MC et al. *JAMA Ophthalmol*, 2019; doi: 10.1001/jamaophthalmol.2018.6776.
23. Royal College of Ophthalmologists. Age-Related Macular Degeneration: Guidelines for management. 2013.
24. American Academy of Ophthalmology. Age-Related Macular Degeneration Preferred Practice Patterns. 2015.
25. Staurenghi G, Garweg JG, Gerendas BS, et al. Functional versus anatomical criteria-guided ranibizumab treatment in patients with neovascular age-related macular degeneration — results from the randomized, phase IIIb OCTAVE study. *BMC Ophthalmol*. 2020;20(18):1-11.
26. Chakravarthy U, et al. *Eye (Lond.)* 2020 Feb 17. doi: 10.1038/s41433-020-0799-y. Figures reproduced with the permission of Springer Nature.
27. Wykoff CC, et al. *J Manag Care Spec Pharm*. 2018;24(2-a Suppl):S3-S15.

11439956/BRO/DIG/06.25/0

---

## Теги

- Офтальмология

---

## Source URL:

<https://www.pro.novartis.ru/ru-ru/therapeutical-areas/ophtalmology/retinal-diseases/information/amd/klinicheskoe-znachenie-zhidkosti-v-setchatke>