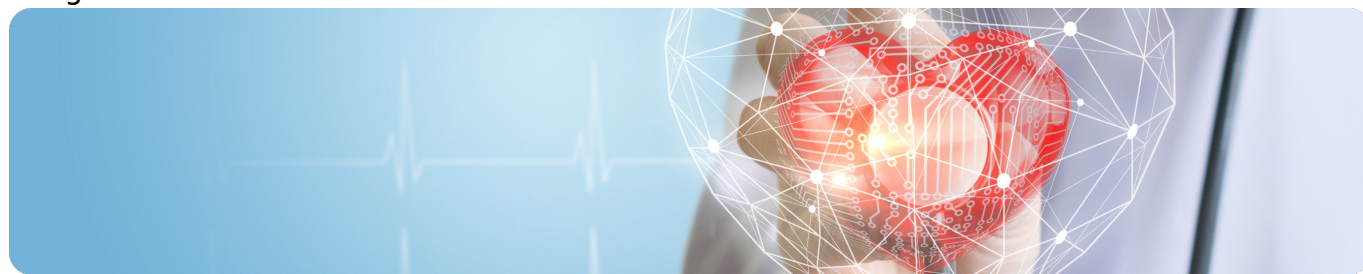

## Хроническая сердечная недостаточность и артериальная гипертензия

Image



Эхокардиографическое исследование (ЭхоКГ) у пациентов с ХСН — важная визуализирующая методика. Благодаря простоте выполнения, безопасности и повсеместной распространенности этого исследования именно оно стало первостепенным в диагностике и мониторинге ХСН. Благодаря ЭхоКГ врач может:

- Оценить состояние сердца и гемодинамики;
- Понять, работает ли назначенная терапия, и скорректировать ее при необходимости;
- Определить, насколько быстро и интенсивно прогрессирует заболевание.

Несмотря на рутинность этого метода диагностики, у врачей могут оставаться вопросы по поводу проведения ЭхоКГ и трактовки его результатов. Поэтому мы подготовили цикл лекций об этом исследовании, где разберемся в большинстве потенциально трудных вопросов:

- Основные измеряемые параметры сердечной деятельности, которые позволят поставить диагноз ХСН.
- Диагностические возможности при различных типах ХСН (СНнФВ, СНумФВ, СНсФВ).
- Возможные затруднения при проведении ЭхоКГ исследования и способы разрешения этих ситуаций.
- Алгоритмы протокола ЭхоКГ исследования и многие другие.

Приглашенный эксперт — Джиева Ольга Николаевна, д.м.н., профессор, руководитель лаборатории кардиовизуализации, вегетативной регуляции и сомнологии, ведущий научный сотрудник ФГБУ «НМИЦ ТПМ» Минздрава России, директор института профессионального образования и аккредитации ФГБУ «НМИЦ ТПМ» Минздрава России.

Приглашаем в аудиторию!

Image

### **Джиева О.Н.**


д.м.н., проф, Руководитель лаборатории кардиовизуализации, вегетативной регуляции и сомнологии, ведущий научный сотрудник ФГБУ «НМИЦ ТПМ» Минздрава России, директор института профессионального образования и аккредитации ФГБУ «НМИЦ ТПМ» Минздрава России. Является признанным лидером мнения в вопросах терапии пациентов с ХСН среди врачей целевой аудитории, является экспертом в

вопросах функциональной диагностики

Image

## Библиотека видео

Image

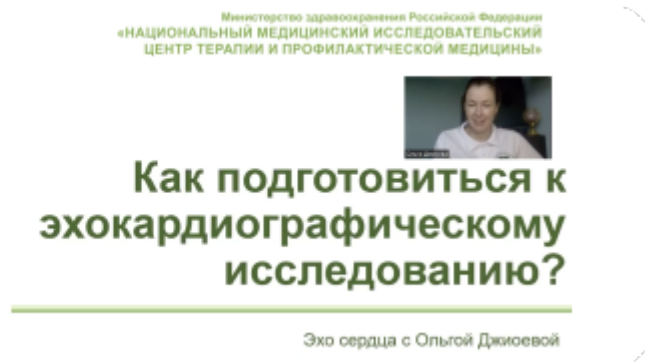


### [Фракция выброса](#)

Цикл обучающих видеороликов об ЭхоКГ открывает материал о фракции выброса:

Что это за показатель, почему врачи-клиницисты уделяют ему так много внимания, как он выглядит на ЭхоКГ и на какие аспекты важно обратить внимание при измерении?

Image



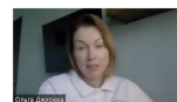
### [Как подготовиться к ЭхоКГ?](#)

Обсудим разные виды ЭхоКГ-диагностики, особенности проведения и подготовку к каждому из них

Image



Министерство здравоохранения Российской Федерации  
«НАЦИОНАЛЬНЫЙ МЕДИЦИНСКИЙ ИССЛЕДОВАТЕЛЬСКИЙ  
ЦЕНТР ТЕРАПИИ И ПРОФИЛАКТИЧЕСКОЙ МЕДИЦИНЫ»



## Фенотипы хронической сердечной недостаточности.

Эхо сердца с Ольгой Джиоевой


### Фенотипы ХСН

Говорим о фенотипах ХСН. Рассказываем о сердечной недостаточности со сниженной, умеренно сниженной и сохраненной фракцией выброса, их эхокардиографических критериях и особенностях.

Image



Министерство здравоохранения Российской Федерации  
«НАЦИОНАЛЬНЫЙ МЕДИЦИНСКИЙ ИССЛЕДОВАТЕЛЬСКИЙ  
ЦЕНТР ТЕРАПИИ И ПРОФИЛАКТИЧЕСКОЙ МЕДИЦИНЫ»



## Типы митральной регургитации

Эхо сердца с Ольгой Джиоевой

### Митральная регургитация


В новом видеоролике - о типах митральной регургитации:

- вспоминаем анатомию «кукольного театра» — митрального комплекса;
- разбираемся в разнице между первичной и вторичной митральной регургитацией;
- говорим об эпидемиологических показателях — смертности пациентов с этим заболеванием;
- обсуждаем терапию митральной регургитации.

Image



Министерство здравоохранения Российской Федерации  
«НАЦИОНАЛЬНЫЙ МЕДИЦИНСКИЙ ИССЛЕДОВАТЕЛЬСКИЙ  
ЦЕНТР ТЕРАПИИ И ПРОФИЛАКТИЧЕСКОЙ МЕДИЦИНЫ»



## Почему возникает дилатация левого предсердия?

Эхо сердца с Ольгой Джиоевой

## Левое предсердие

Почему и как возникает дилатация левого предсердия? На что обратить внимание при ЭхоКГ и как различить различные патогенетические паттерны?


Image



## Глобальная и локальная сократимость миокарда

Встречайте обновление в цикле видео об ЭхоКГ. В этот раз Джиоева Ольга Николаевна, д.м.н., профессор, расскажет о глобальной и локальной сократимости миокарда: как ее оценивать во время ЭхоКГ и на какие нарушения обращать внимание.


Image



## Объемная перегрузка

Что такое перегрузка объемом? Говорим об аортальной и митральной регургитации, изучаем эхокардиограммы с перегрузкой объемом при СНнФВ и СНсФВ.

Image



## [Система натрийуретических пептидов](#)

Приглашаем узнать больше о системе натрийуретических пептидов и их роли в патогенезе ХСН: разбираемся, почему нейрогормональный дисбаланс — ведущий механизм прогрессирования заболевания.

Image



## [ОДСН](#)

Важные аспекты острой декомпенсации сердечной недостаточности (ОДСН). Почему ОДСН может привести к необратимому поражению не только сердца, но и других органов-мишеней?

Image



## [ОДСН на ЭхоКГ](#)

Представляем новый видеоролик в рамках цикла обучающих материалов по эхокардиографическому исследованию: как острая декомпенсация сердечной недостаточности «выглядит» на ЭхоКГ и какие показатели важно оценить при проведении исследования.

Image



## [На примере эхокардиограммы пациентов](#)

Говорим о сократительной дисфункции, диагностических возможностях ЭхоКГ и изучаем примеры эхокардиограмм пациентов с различными типами нарушений.

Image



### [История одного пароксизма: клинический случай](#)

Джюева Ольга Николаевна, д.м.н., профессор, рассказывает о патогенетически обусловленной терапии фибрилляции предсердий на фоне сердечной недостаточности с умеренно сниженной фракцией выброса — на примере реального клинического случая.

Image



### [Стресс-тест](#)

В новом видео разбираемся, в каких случаях назначение ЭхоКГ с нагрузкой оправдано, а когда это лишний стресс для пациента.

11275290/SAC-VAL\_INC/DIG/04.26/0

## Теги

- Кардиология

**Source URL:** <https://www.pro.novartis.ru/ru-ru/therapeutical-areas/cardiology/ehokg>