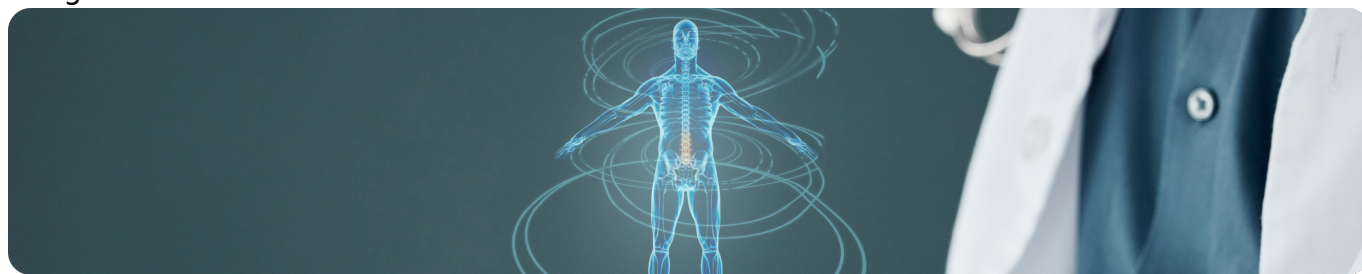


Клинический разбор №3

Image



Клинический разбор №3

«Полиморбидная Академия» — это проект, библиотека материалов в котором постоянно обновляется. Делимся новой публикацией — разбираем еще одну сложную клиническую ситуацию.

В нашем кабинете женщина с ИБС, стенокардией напряжения, АГ, фибрилляцией предсердий. Предъявляет жалобы на быструю утомляемость, плохую переносимость незначительной физической нагрузки и отечность нижних конечностей. Пациентка получает терапию, но даже на ее фоне за последнее время резко упала фракция выброса, развилась дилатация всех камер сердца, появились признаки легочной гипертензии. Не достигнут контроль липидного профиля на терапии статинами.

Разбираемся, в чем была ошибка назначенной терапии, и как скорректировать лечение, чтобы улучшить состояние пациентки, снизить риск внезапной смерти и добиться контроля заболевания.

11275290/SAC-VAL_INC/DIG/04.26/0

Теги

- Кардиология

Source URL:

<https://www.pro.novartis.ru/ru-ru/therapeutical-areas/cardiology/hsn/clinical-case-3>