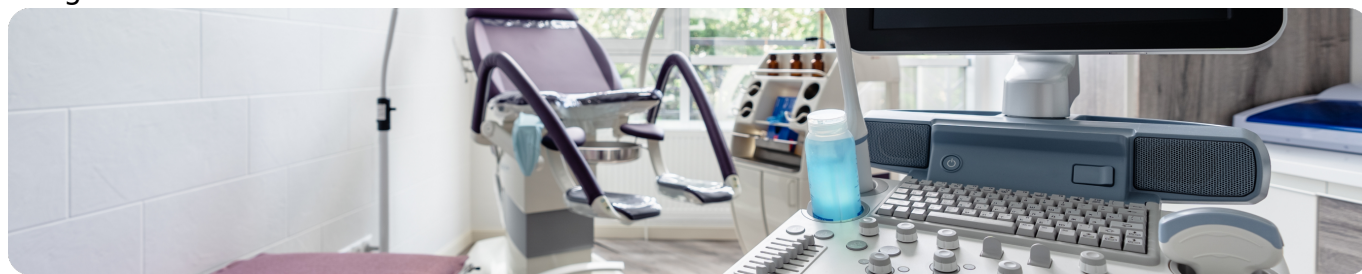

УЗИ при заболевании молочных желез

Image



УЗИ при заболевании молочных желез

Без Ультразвукового Исследования (УЗИ) современную визуальную диагностику состояния молочных желез (МЖ) как у женщин, так и у мужчин представить уже невозможно. Показания к проведению УЗИ молочных желёз совпадают с показаниями для их пальпации и осмотра. УЗИ особенно информативно у женщин фертильного возраста. У женщин до 40 лет, у нерожавших женщин с небольшим размером молочных желёз УЗИ является первичным этапом мультимодальной визуальной диагностики состояния МЖ.

У менструирующих женщин УЗИ молочных желез целесообразно проводить до 10-12 дня менструального цикла (N.B. 1-й день менструации=1-й день менструального цикла).

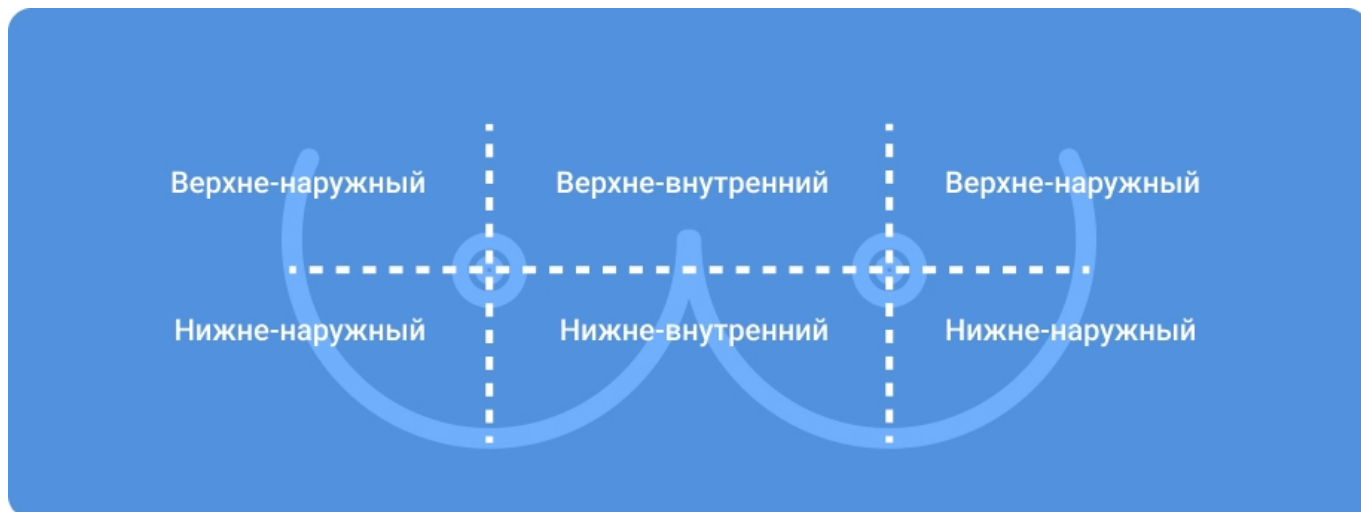
УЗИ молочных желёз проводится в положении пациентки "лёжа на спине с запрокинутыми за голову руками" с последующим поворотом пациентки на соответствующий бок для дообследования контрлатеральных квадрантов.

Пациенткам с небольшим размером молочных желёз возможно выполнение УЗИ в положении "сидя с запрокинутыми за голову руками", с перемещением пациентки в положение "лёжа на спине с запрокинутыми за голову руками " для дообследования нижних квадрантов.

Image

Строение молочных желез

Image



Для однозначного понимания топографии возможных изменений каждая молочная железа условно разделяется на 4-е квадранта (верхне-наружный, верхне-внутренний, нижне-наружный и нижне-внутренний), а каждый квадрант, свою очередь подразделяется на 3 сектора, таким образом, разделяя всю молочную железу на 12 секторов по аналогии с часовым циферблатом. Важное клиническое значение имеет и УЗИ зон регионарного лимфооттока молочной железы, поэтому обследование обязательно начинается с одноименной подмышечной области. Зоны лимфооттока мужской молочной (грудной) железы соответствуют зонам лимфооттока женской молочной железы.

Специалисты УЗ-диагностики считают, что если при УЗИ подмышечных областей никаких новообразований не визуализируется, то от проведения УЗИ других зон лимфооттока молочной железы можно и воздержаться. Но для врачей-клиницистов УЗИ межмышечных, парастернальных, подключичных и надключичных лимфоузлов помогает случайно выявить злокачественные опухоли других органов.

Очень важно, чтобы врач всегда проводил УЗИ молочных желёз по одному и тому же чётко отработанному алгоритму исследования, и чтобы все повторные УЗИ молочных желез у одной и той же пациентки выполнялись по методике, аналогичной предыдущему исследованию. Самой важной частью аппарата ультразвуковой диагностики (УЗД) является ультразвуковой датчик-детектор (преобразователь). Он получает и передаёт ультразвуковые волны. В арсенале врача УЗ-диагностики есть несколько видов ультразвуковых датчиков. Их разнообразие определяют диагностические возможности аппарата УЗД.

Датчик для УЗИ молочных желез

Image



УЗИ молочных желёз проводится линейным датчиком. Конвексный датчик может применяться для получения общей эхограммы процессов, локализующихся в глубине молочной железы. После завершения УЗИ молочных желёз в стандартном режиме (режим серой шкалы, В-режим) обязательным является выполнение цветового доплеровского картирования (ЦДК) для оценки состояния сосудистого рисунка тканей обеих молочных желёз и его симметричности. Существует понятие мультипараметрическое УЗИ. Оно подразумевает проведение одной и той же пациентке не только стандартного УЗИ, но и эластографии, спектрального анализа кровотока и контрастно усиленного УЗИ.

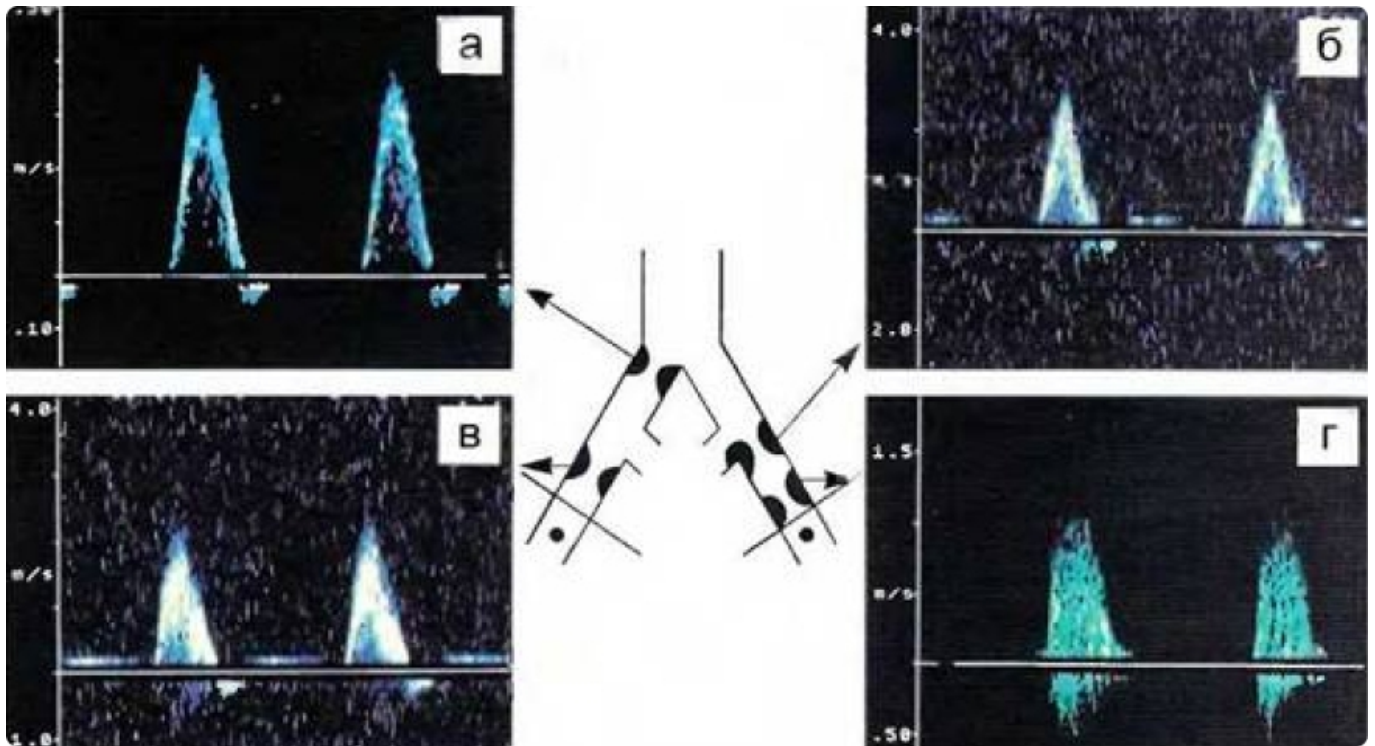
Image

Мультипараметрическое ультразвуковое исследование

Мультипараметрическое ультразвуковое исследование с применением соноэластографии и контрастного усиления может являться базовым методом обследования пациенток с категорией BI-RADS 3, поставленной по данным других методов диагностики, для решения вопроса о переводе в категорию BI-RADS 2 или BI-RADS 4.

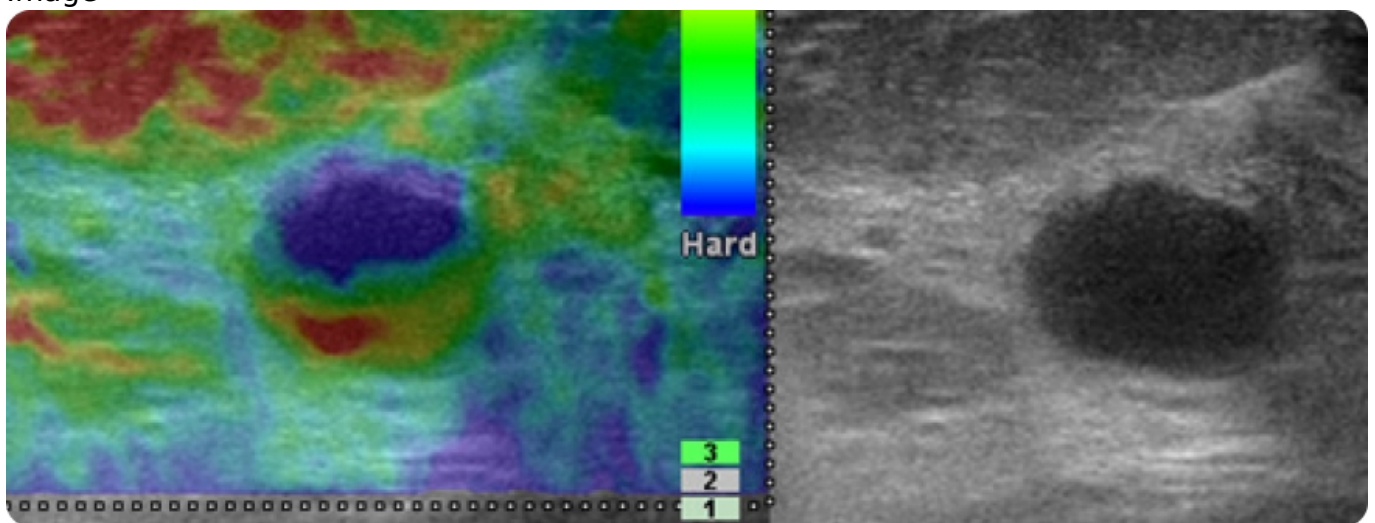
BI-RADS – breast imaging and reports data system (система интерпретации и протоколирования визуализации молочной железы). Наличие высокого риска развития рака молочной железы (например, отягощённая онконаследственность) влияет не только на дальнейшую тактику наблюдения, но и в определенных случаях повышает категорию BI-RADS.

Image



Спектральный анализ кровотока (спектральная доплерография) исследует состояние сосудов молочной железы и их кровенаполнение только в зоне выявленной патологии.

Image



Эластография/эластометрия (определение жёсткости выявленных объектов относительно окружающей ткани молочной железы и определение площади выявленных объектов), УЗИ с внутривенным введением контрастного средства для ультразвукового исследования — являются дополнительными методиками УЗИ, которые проводятся по показаниям.

Совершенствование технологий ультразвуковой диагностики позволяет использовать УЗИ не только в качестве дополнительного способа визуализации очага в сложных случаях (плотная железа, выраженные фоновые изменения в т. ч. после операции), но и как самостоятельный диагностический метод.

Image

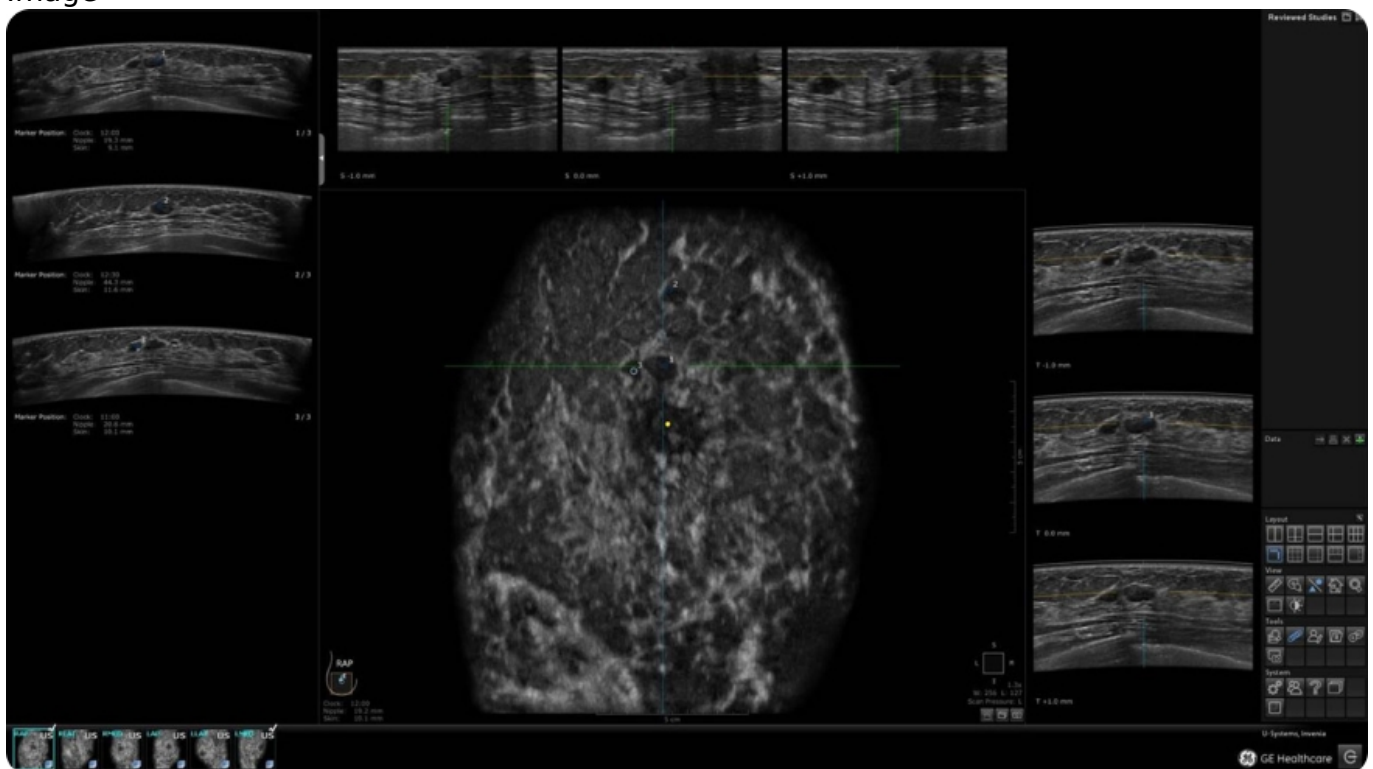
Недостатки

Вместе с тем, метод не лишен и недостатков. Среди них выделяют: зависимость точности метода от оператора (врача УЗИ), от разрешающей способности аппарата УЗИ, то есть возможностей выявлять все известные варианты непальпируемого рака, в том числе и микрокальцинаты. Это обстоятельство пока не позволяет рекомендовать УЗИ в качестве единственного метода скрининга рака молочной железы.

При подозрении на рак молочной железы ультразвуковое исследование рекомендуется проводить комплексно с учетом данных серо-шкального режима, цветового доплеровского картирования, эластографии и контрастного усиления с использованием 2,5 мл микропузырькового контрастного вещества (гексафторид серы).

В сложных диагностических ситуациях у пациенток с рентген-плотной молочной железой комбинированное использование методов медицинской визуализации (Цифровая МаммоГрафия и мультипараметрического УЗИ; МРТ и АУЗИ – автоматизированное ультразвуковое сканирование (Automated Breast Ultrasound, ABUS)).

Image



ABUS — это система автоматизации и унификации методики УЗИ молочной железы. Унификация позволяет получать трёхмерные стандартизированные изображения определенных областей молочной железы, независимо от опыта и квалификации врача.

NOTA BENE:

- Показания к проведению УЗИ молочных желёз совпадают с показаниями для их пальпации и осмотра у пациентов любой возрастной категории любого пола.
- Важное клиническое значение имеет УЗИ зон регионарного лимфооттока молочной (грудной) железы вне зависимости от пола пациента.
- УЗИ подмышечных областей, межмышечных, парастернальных, подключичных и надключичных лимфоузлов имеют клиническое значение.
- Разнообразие ультразвуковых датчиков определяет диагностические возможности аппарата УЗИ.
- Мультимодальная диагностика молочных желёз предусматривает проведение одной пациентке мультипараметрического УЗИ, цифровой маммографии, [МРТ молочных желез](#) с контрастным усилением, биопсии.
- Мультипараметрическое УЗИ молочных желёз повышает диагностическую значимость метода.
- Категория BI-RADS устанавливается не только врачом УЗИ при проведении мультипараметрического УЗИ молочных желёз, но и может быть повышена врачом-клиницистом для обоснования целесообразности биопсии выявленного новообразования с учетом анамнеза пациента и выявленных у него факторов риска развития РМЖ.

Итоговые вопросы:

В какую фазу менструального цикла следует проводить ММГ?

- До 10 дня менструального цикла
- В фазу овуляции
- С 20 дня менструального цикла

Кто должен рекомендовать УЗИ молочных желёз практически здоровым женщинам фертильного возраста?

- Гинеколог и маммолог
- Врач любой специальности должен рекомендовать профилактическое обследование молочных желез после их осмотра и пальпации по любому поводу обращения пациентки
- Только маммолог

Какие зоны, помимо молочной железы, должны являться обязательным объектом обследования?

- Подмышечные лимфоузлы
- Подмышечные и надключичные лимфоузлы
- Все зоны регионарного лимфооттока

Ответить

Список литературы

1. Бусько Е.А. МУЛЬТИПАРАМЕТРИЧЕСКОЕ УЛЬТРАЗВУКОВОЕ ИССЛЕДОВАНИЕ В РАННЕЙ ДИАГНОСТИКЕ И МОНИТОРИНГЕ ЛЕЧЕНИЯ РАКА МОЛОЧНОЙ ЖЕЛЕЗЫ. Диссертация на соискание ученой степени доктора медицинских наук. Санкт-Петербург, 2021.
2. Методические рекомендации по выполнению программы популяционного скрининга злокачественных новообразований молочной железы среди женского населения. МЗ РФ, Москва 2019
3. Клинические рекомендации МЗ РФ "Рак молочной железы", 2021
4. Фисенко, Е.П. Методические рекомендации "Методика проведения УЗИ молочных желез". Серия «Лучшие практики лучевой и инструментальной диагностики». – Вып. 41. – М., 2019. – 36 с.
5. Клинические рекомендации МЗ РФ "Доброкачественная дисплазия молочной железы", 2020.
6. Николаев К.С. Диагностика и лечение рака молочной железы у мужчин. Диссертация на соискание ученой степени кандидата медицинских наук. Санкт-

Петербург, 2014.

11328230/RIB/web/12.24/0

Теги

- Онкология
-

Source URL:

<https://www.pro.novartis.ru/ru-ru/therapeutical-areas/oncology/breast-cancer/information/uzi-pri-zabolevanii-molochnyh-zhelez>