


Истинная полицитемия: на что обратить внимание

Image



Истинная полицитемия: на что обратить внимание

Резюме

- Кожные проявления истинной полицитемии (ИП) широко распространены, по этой причине дерматолог зачастую является первым специалистом, к которому пациент обратится при данном заболевании.
- Наиболее распространенные симптомы и признаки ИП включают слабость, вялость, нарушение внимания, кожный зуд, ночную потливость, беспричинное снижение массы тела, плетору, эритромелалгию и спленомегалию.
- Пациентам с симптомами и/или признаками, характерными для ИП, при выявлении в клиническом анализе крови гемоглобина более 165 и 160 г/л или гематокрита более 49 и 48% для мужчин и женщин соответственно — необходима консультация гематолога.

Введение

ИП характеризуется эритроцитозом, тромбоцитозом и спленомегалией, которые развиваются вследствие мутации, главным образом в гене JAK2 [1].

ИП считают наиболее распространенным миелопролиферативным новообразованием (МПН), заболеваемость которым в зависимости от популяции варьирует от 0,4 до 2,8 случая на 100 000 населения [1].

МПН могут быть ассоциированы с кожными проявлениями. Помимо кожного зуда, ИП, как и эссенциальная тромбоцитемия (ЭТ), может протекать с появлением эритромелалгии или сетчатого ливедо.

При этом наличие кожных проявлений в дебюте заболевания является характерным для пациентов с ИП. Таким образом, первым специалистом на пути к диагнозу ИП нередко становится дерматолог, что повышает важность междисциплинарного взаимодействия для пациентов с ИП. По этой причине дерматологу необходимо понимать основные признаки ИП и показания для направления на консультацию к гематологу.

Типичные признаки истинной полицитемии [3]

Клинические проявления ИП включают разнообразные симптомы и признаки, в том числе со стороны кожи:

Image



Кожный зуд

Image



Гепатоспленомегалия

Image



Слабость, утомляемость

Image



Нарушение зрения

Image



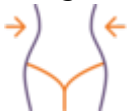Плетора

Image



Цианоз на фоне покраснения

Image



Снижение массы тела

Image



Лихорадка

Image



Расстройства внимания

Image



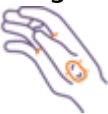Эритромелалгия

Image



Потливость

Image



Язвы кожи

Распространенность симптомов истинной полицитемии

Клиническая картина ИП значительно варьирует от пациента к пациенту.

Schreber et al. (2011) в рамках валидации опросника оценки симптомов миелопролиферативных новообразований MPN-SAF (The Myeloproliferative Neoplasm Symptom Assessment Form) оценили распространенность симптомов МПН. В исследовании приняли участие 145 больных ИП [4].

На рис. 1 отражена распространенность основных симптомов ИП, оценка которых входит в опросник для пациентов с миелопролиферативными новообразованиями (МПН-10). Большинство пациентов (91,7%) отмечали наличие слабости. Распространенность кожного зуда составляла 65%. Более чем у половины пациентов также отмечали признаки общей интоксикации, к которым относят вялость, ночную потливость и нарушение внимания. У половины пациентов зарегистрировали боли в костях, у 36% больных — снижение массы тела. Лихорадку наблюдали менее чем у 20% пациентов [4].

Image

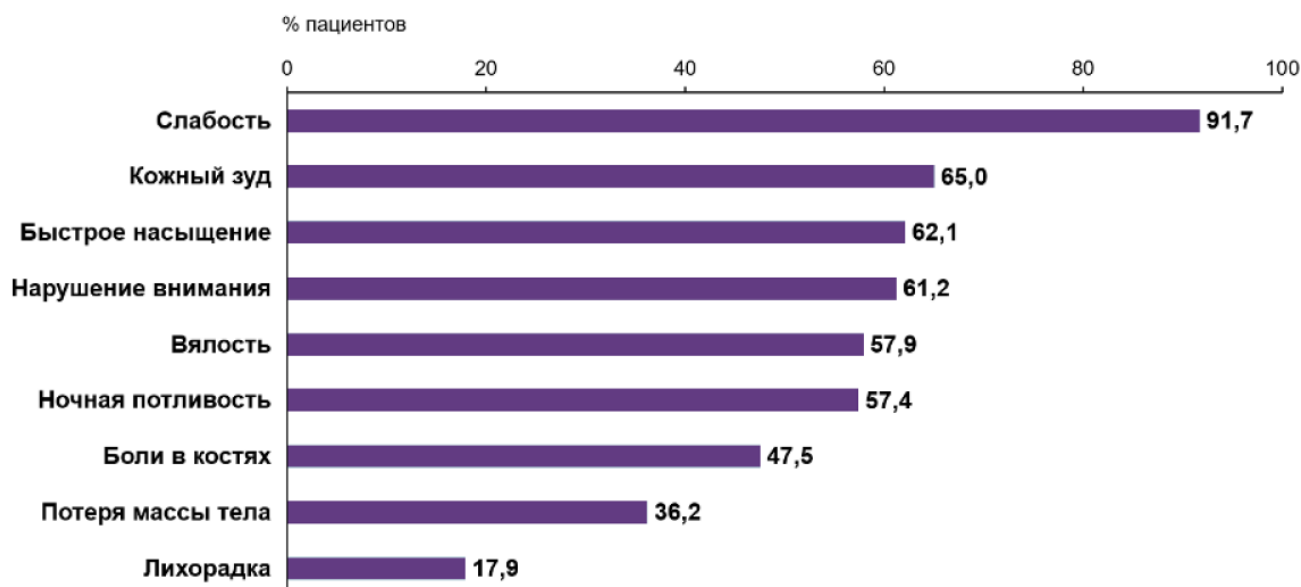


Рисунок 1. Распространенность симптомов истинной полицитемии [4]

Ведение пациента с типичными признаками полицитемии

Основные симптомы ИП являются неспецифичными и могут быть обнаружены при других состояниях, по этой причине пациенту необходим тщательный дифференциальный диагноз.

Кожный зуд при ИП вызван высвобождением гистамина из базофилов, уровень которых повышен на фоне панмиелоза. Также особенностью зуда у пациентов с ИП является усиление симптома после теплой ванны или душа. Учитывая гистаминовую природу зуда, симптом может быть купирован на фоне приема антигистаминных препаратов [2].

К другим кожным проявлениям ИП относят плетору (покраснение кожи), эритромелалгию и цианоз [2].

Пациенту с типичными симптомами ИП без других явных причинных факторов следует выполнить клинический анализ крови. Уровень гемоглобина в крови более 165 и 160 г/л или гематокрит более 49 и 48% для мужчин и женщин соответственно — являются одним из больших критериев диагноза ИП [1]. При их выявлении пациенту может быть показана консультация гематолога.

Наводящими на возможное наличие ИП признаками также являются повышение уровня тромбоцитов и лейкоцитов в крови, ассоциированное с панмиелозом [1].

Заключение

Для ИП характерен ряд распространенных признаков. К дерматологу пациенты с ИП чаще всего обращаются по поводу зуда, уточнить дальнейшее направление диагностического поиска позволяет оценка других системных и локальных

симптомов и признаков, часто встречающихся при ИП.

Наличие характерной клинической картины ИП без другой видимой причины, наряду с повышением уровня гематокрита и/или гемоглобина в крови, указывают на необходимость консультации гематолога.

Список литературы

1. Меликян А.Л., Ковригина А.М., Суборцева И.Н. и др. Национальные клинические рекомендации по диагностике и лечению Rh-негативных миелопролиферативных заболеваний (истинной полицитемии, эссенциальной тромбоцитемии, первичного миелофиброза) (редакция 2020 г.). Клиническая онкогематология. Фундаментальные исследования и клиническая практика. 2021;14(2):262-298.
2. Dermatologic Manifestations of Hematologic Disease: Coagulation Disorders,

Cutaneous Manifestations of Anemia, Plasma-Cell Disorders and Dysproteinemias.
Published online November 8, 2021. Accessed February 21, 2022.

<https://emedicine.medscape.com/article/1096183-overview#a5>

3. Polycythemia Vera Facts. Accessed February 20, 2022.

https://www.ils.org/sites/default/files/file_assets/FS13_PolycythemiaVer...

4. Scherber R., Dueck A.C., Johansson P. et al. The Myeloproliferative Neoplasm Symptom Assessment Form (MPN-SAF): international prospective validation and reliability trial in 402 patients. *Blood*. 2011;118(2):401-408.
doi:10.1182/blood-2011-01-328955

732635/JAK/webpage/10.23/0

Теги

- Гематология
-

Source URL:

<https://www.pro.novartis.ru/ru-ru/therapeutical-areas/hematology/myeloproliferative-diseases/istinnaya-polycythemia/clinical-picture>