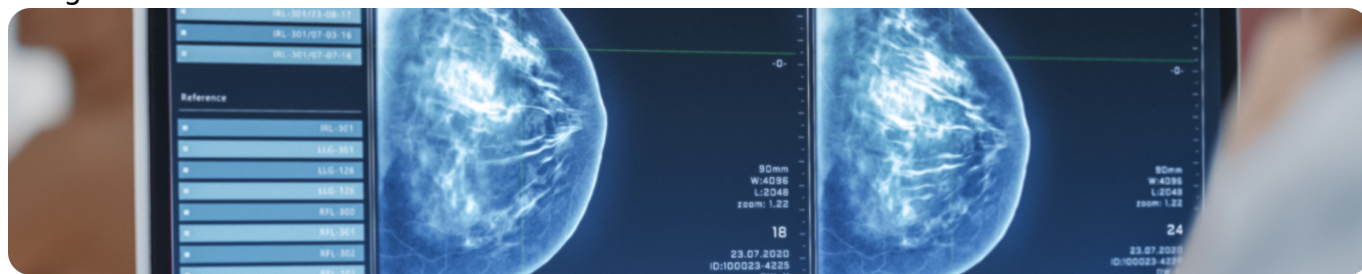


Маммография и дуктография

Image



Маммография и дуктография

Кому показана маммография

Врач любой специальности должен настойчиво рекомендовать маммографию (ММГ) 1 раз в 2 года всем своим пациенткам возрастной категории 39+, в рамках скрининга РМЖ, и всем мужчинам-пациентам с явлениями гинекомастии.

Image

Скрининговая ММГ не проводится, если в течение предшествующих 12 месяцев пациенту была проведена компьютерная томография органов грудной клетки.

ММГ рекомендуется всем пациенткам независимо от возраста при наличии:

- жалоб на боль в области молочных желез
- пальпируемых образований в молочной железе
- изменений кожных покровов молочной железы
- выделений из сосков молочных желез
- ЗНО молочных желез в анамнезе.

«Двойное прочтение» — обязательный компонент анализа данных ММГ. При возникновении разногласий «двойного прочтения» необходима резолюция третьего специалиста — эксперта. Экспертное прочтение может осуществляться с применением телемедицинских технологий.

Противопоказания для проведения ММГ

- Беременность и лактация.
- Исследование проводится до 10 дня менструального цикла (N.B! 1-й день месячных=1-й день цикла).
- Перед исследованием не рекомендуют пользоваться пудрой, тальком, антиперспирантами, мазями, кремами. Косметические средства могут проявиться артефактами на снимках (при ММГ частицы дезодоранта могут выглядеть как микрокальцинаты).

- Не рекомендуется употребление кофеина за 1 неделю до ММГ. Кофеин делает грудь более чувствительной, что может повысить дискомфорт от процедуры.

Image

Подготовка к маммографии:

- Исследование проводится до 10 дня менструального цикла (N.B! 1-й день месячных=1-й день цикла).
- Перед исследованием не рекомендуют пользоваться пудрой, тальком, антиперспирантами, мазями, кремами. Косметические средства могут проявиться артефактами на снимках (при ММГ частицы дезодоранта могут выглядеть как микрокальцинаты).
- Не рекомендуется употребление кофеина за 1 неделю до ММГ. Кофеин делает грудь более чувствительной, что может повысить дискомфорт от процедуры.

Диагностическая достоверность маммографии зависит от соблюдения ряда условий:

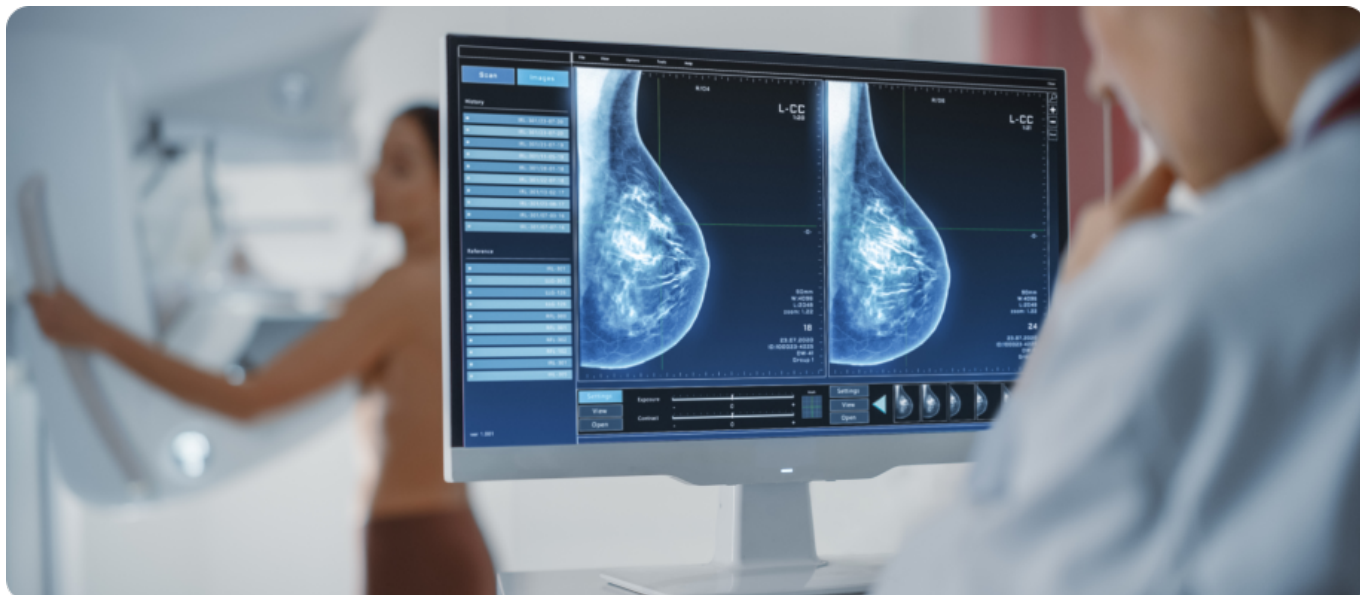- ММГ обеих молочных желез должна проводиться в 2-х проекциях: прямой — кранио-каудальной и косой проекции — под 45 градусов.
- ММГ должна проводиться в положении стоя с эффективной компрессией молочных желез. Это может представлять сложность для ослабленных пациентов и пациенток с высокой чувствительностью молочных желез.
- Высокая маммографическая плотность снижает информативность исследования. Она чаще характерна для женщин до 40 лет и связана с высоким содержанием железистого компонента.
- Размер груди не влияет на информативность исследования.

Убедитесь, что протокол описания маммограммы содержит:

- Показание к проведению исследования;
- Описание структуры молочных желёз, согласно международной классификации маммографической плотности ACR (A-B-C-D);
- Описание патологических признаков с использованием стандартной общепринятой терминологии;
- Указание на наличие протезов молочных желёз;
- Сравнение с предыдущими исследованиями;
- Заключение с оценкой по шкале BI-RADS;
- Рекомендации врача-рентгенолога по дальнейшему ведению пациентки.

Цифровая маммография и ее возможности

Image



- лучшей контрастности изображения, особенно при повышенной маммографической плотности
- лучшей визуализации кожи и периферических тканей
- возможности хранения и динамической оценки результатов
- более низкой дозе облучения.

С переходом на цифровую ММГ, появилась возможность использования более продвинутых технологий визуализации молочной железы. Например, томосинтез и CESM.

- **Томосинтез** – это линейная последовательность томограмм с последующим формированием трехмерных (3D) изображений.
- **ММГ с томосинтезом** – это углубленное обследование МЖ, которое объединяет 3D- и 2D- исследования за один прием компрессии. Томосинтез повышает вероятность диагностирования РМЖ на более ранней стадии.

Процедура, как правило назначается пациенткам в возрасте от 35 лет, но может назначаться и в более раннем возрасте по следующим показаниям:

- воспалительный процесс или доброкачественная опухоль в груди;
- высокий уровень гормона эстрадиола;
- раннее половое созревание и поздний климакс;
- бесплодие;
- длительный приём гормональных препаратов;
- внешняя деформация груди, ареолы или соска;
- наследственная предрасположенность к онкологическим заболеваниям репродуктивных органов;

Дуктография (галактография)

Image

Дуктография является разновидностью ММГ. Этот метод позволяет исследовать протоки молочной железы, путем введения в них контрастного вещества. Метод даёт возможность распознать различные опухолевидные изменения в молочных протоках. Только данный вид исследования позволяет подтвердить или опровергнуть диагноз “внутрипротоковый папилломатоз”.

Image

Дуктография проводится лишь после цитологического исследования выделений из соска молочной железы.

Показания к проведению исследования:

- прозрачные, бесцветные, кровянистые или янтарного цвета выделения из одного соска.

Противопоказания к проведению исследования:

- наличие атипичных клеток в анализах отделяемого молочной железы
- наличие воспалительного процесса различной степени сложности
- опухолевидные новообразования, которые доступны пальпации и находятся в области выводного протока
- беременность и лактация

Данный вид исследования характеризуется как безболезненный, но многие пациентки отмечают неприятные ощущения при введении контрастного вещества.

NOTA BENE:

- Врач любой специальности обязан рекомендовать проведение скрининговой ММГ всем женщинам возрастной категории от 39 до 75 лет, при отсутствии у пациентки противопоказаний к такому исследованию
- Врач любой специальности обязан рекомендовать ММГ всем мужчинам с признаками гинекомастии
- ММГ должна проводиться в 2-х проекциях и подвергаться двойному прочтению
- Цифровая ММГ имеет преимущества перед аналоговой
- Дуктография позволяет провести обследование в случае подозрения на патологию протоков молочных желез

Список литературы

1. Клинические рекомендации МЗ РФ "Рак молочной железы", 2021
2. Методические рекомендации по выполнению программы популяционного скрининга злокачественных новообразований молочной железы среди женского населения. МЗ РФ, Москва 2019
3. Николаев К.С. Диагностика и лечение рака молочной железы у мужчин. Диссертация на соискание ученой степени кандидата медицинских наук. Санкт-Петербург, 2014.
4. Методические рекомендации по использованию системы BI-RADS при маммографическом обследовании / Методические рекомендации под редакцией д.м.н., профессора, член-корреспондента РАН, Заслуженного деятеля науки РФ, А. Ю. Васильева. — Москва. — 2017. — 23 с.
5. Бусько Е.А. МУЛЬТИПАРАМЕТРИЧЕСКОЕ УЛЬТРАЗВУКОВОЕ ИССЛЕДОВАНИЕ В РАННЕЙ ДИАГНОСТИКЕ И МОНИТОРИНГЕ ЛЕЧЕНИЯ РАКА МОЛОЧНОЙ ЖЕЛЕЗЫ. Диссертация на соискание ученой степени доктора медицинских наук. Санкт-Петербург, 2021.

6. Тюляндин С.А., Жукова Л.Г., Королева И.А., Пароконная А.А., Семиглазова Т.Ю., Стенина М.Б. и соавт. Практические рекомендации по лекарственному лечению рака молочной железы. Злокачественные опухоли : Практические рекомендации RUSSCO #3s2, 2021 (том 11). 09

11328210/RIB/web/12.24/0

Теги

- Онкология
-

Source URL:

<https://www.pro.novartis.ru/ru-ru/therapeutical-areas/oncology/breast-cancer/information/mammography-and-ductography>