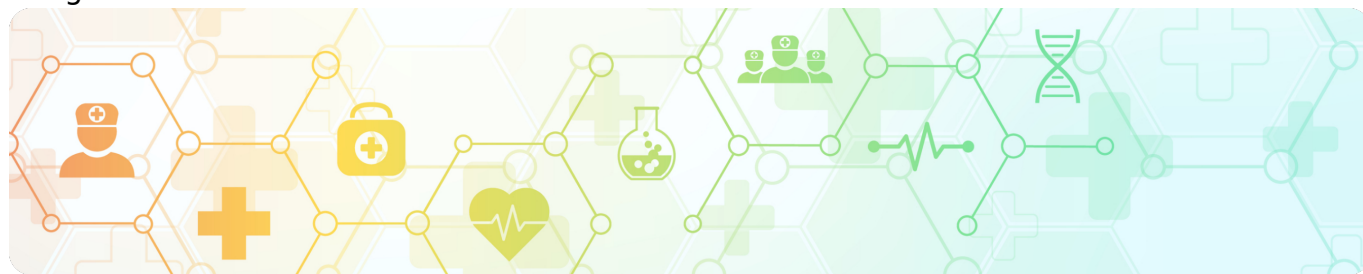

Клинический случай изменения BRAF-статуса при меланоме кожи

Image



## Клинический случай изменения BRAF-статуса при меланоме кожи

Image

**Золотая коллекция клинических случаев проекта «ОнкоАльманах»**

Данный клинический случай описывает пациентку с метастатической меланомой кожи с изначальным BRAF отрицательным статусом опухоли. На комбинированной, а затем и на моноиммунотерапии у пациентки развились иммуноопосредованные нежелательные явления, а после прогрессия. Повторный поиск BRAF-мутации не дал результатов. После курса SBRT и повторного назначения иммуноонкологической терапии произошла повторно прогрессия. Третья попытка найти BRAF-мутацию оказалась удачной. После курса ДЛТ и назначения таргетной терапии стабилизация заболевания сохраняется более 1,5 лет.

Материал основывается на данных, предоставленных Аксентий Ольгой Константиновной, врачом-онкологом, КГБУЗ «Красноярский краевой клинический онкологический диспансер имени А.И. Крыжановского», г. Красноярск, и полученных Аксентий О.К. в результате врачебной практики. ООО «Новартис Фарма» не несет ответственности за достоверность данных, использованных в материале.

### Пациентка А., 1990 г.р.

Image

#### Анамнез заболевания

**Жалобы:** пациентка обратилась к онкологу с образованием на коже спины около 3-х лет, в течение года отмечает быстрый рост, изменение цвета, кровоточивость в течение 3-х месяцев.

**St. localis:** на коже спины надлопаточной области слева образование экзофитного

роста в диаметре до 12 мм, темного цвета (черного), точечные изъязвления, покрыто плотной коркой, ободок гиперемии кожи вокруг образования; в левой надключичной области л/узел подвижный плотный до 25 мм, кожа не изменена, в подмышечной области слева аналогичный л/узел до 30 мм.

Image

### **Заключения инструментальных исследований**

**МРТ головного мозга от 25.07.2021 г.:** данных за МТС нет.

**МСКТ органов грудной клетки, брюшной полости и забрюшинного пространства от 25.06.2021 г.:** очаговые образования в легких (во всех долях обоих легких определяются множественные очаговые образования округлой формы, размерами до 4–5 мм). Лимфаденопатия надключичных и подмышечных л/узлов слева.

**УЗИ л/узлов шейных, ключичных, подмышечных 17.06.2021 г.:** слева в подмышечной области определяются увеличенные л/узлы размерами 3,3 x 1,5 см, 1,5 x 0,8 см, в надключичной области слева размерами 2,6 x 1,8 см.

Image

### **Диагноз. Хирургическое лечение**

**13.07.2021 г.** — широкое иссечение кожи спины слева.

Эксцизионная биопсия лимфатического узла левой надключичной области.

**Гистологическое заключение:** Меланома периодически инсолированной кожи, инвазивная форма роста. 5 уровень инвазии по Кларку. Толщина опухоли по Бреслоу 11 мм, с изъязвлением со множественными митозами. Иссечена по здоровым тканям. В надключичном л/узле мтс меланомы.

**МГИ: BRAF — отрицательно.**

**Установленный диагноз:** Меланома кожи спины IV st (T4bN1bM1b). Множественные мтс в легкие, л/узлы левой надключичной области, подмышечной области слева.

**С 05.08.2021 комбинированная иммуноонкологическая терапия:**  
**ниволумаб 1 мг/кг в день + ипилимумаб 3 мг/кг в день,**  
**1 раз в 21 д. На 4 курса с оценкой динамики**

**05.08.21 г.** — 1-й курс.

**МСКТ органов грудной клетки 26.08.21 г.:** очаговые образования в легких (mts). Лимфаденопатия надключичных и подмышечных л/узлов слева, количественная подмышечных справа.

**При сравнении с МСКТ исследованием от 24.06.21 г.** — отмечается увеличение количества и размеров очагов в легких, размеров подмышечных л/у слева.

**26.08.21 г — после 1-го курса осложнения:**

- АСТ 738 \* Е/л (5,0–32,0).
- АЛТ 633,1 \* Е/л (5,0–33,0).
- Тиреотропный гормон (ТТГ) 0,002 \* мкМЕ/мл.
- ЭКГ ритм синусовый, брадикардия с ЧСС 45 уд в мин.

Консультирована инфекционистом, эндокринологом.

**Осложнения:** иммуноопосредованный гепатит, гипертиреоз.

Нежелательные явления купированы. **13.09.21 г.:** АСТ — 22,8; АЛТ — 38,8; ТТГ — 0,959 мкМЕ/мл

**С 15.09.21 г. ниволумаб 480 мг в/в 1 раз в 28 дней в монорежиме**

Продолжает прием преднизолона 40 мг ежедневно.

**Осложнения:** иммуноопосредованный гипертиреоз.

Image

	26.08	13.09	29.09
ТТГ	0,002	0,959	54,419
Т3	3,49	1,13	1,8
Т4	2,88	148,6	5,6

Image

## Прогрессирование

**ПЭТ-КТ 01.10.21 г.:** гиперметаболическое поражение подмышечных л/у слева. Очаг подмышечного метаболизма ФГД в мягких тканях на уровне верхне-наружного края левой лопатки. В сравнении с 15.07.2021 г. динамика отрицательная. (15.07.2021 г. — гиперметаболическое поражение подмышечных лимфоузлов слева (с макс. размером до 2 см).

**Учитывая возникновение гепатотоксичности на иммунотерапии** — дважды аутоиммунный гепатит, купирован консервативно, рекомендовано ТМК. (рекомендовано: определение BRAF в НМИЦ Н.Н. Блохина).

**12.11.21 г. операция:** лимфаденоэктомия подключично-подмышечная-подлопаточная слева.

**Гистологическое исследование:** метастазы меланомы из 14 лимфоузлов в 10 мтс.

**МГИ: BRAF — отрицательно.**

## Контроль № 1

**14.01.22 г. МСКТ органов грудной клетки, брюшной полости и забрюшинного пространства:** Очаговые образования в легких (mts). Количественная лимфаденопатия подмышечных л/у справа. Состояние после оперативного лечения — лимфаденэктомия слева. При сравнении с МСКТ исследованием от 23.11.2021 г. — отмечается незначительное уменьшение размеров очагов в легких на 1-2 мм и уменьшение л/узлов в правой подмышечной области на 1-2 мм.

- Лактатдегидрогеназа: 157 Е/л (135-214), ТТГ: 0,737.
- Тироксин свободный (сТ4): 1,83 \* нг/дл (0,93-1,70).
- Трийодтиронин свободный (сТ3): 3,44 пг/мл (2,00-4,40).
- Белок S100: 0,03 \* мкг/л (0,050-3,150).

## Контроль № 2

**05.04.22 г. МСКТ органов грудной клетки, брюшной полости и забрюшинного пространства:** очаговые образования в легких (mts). Количественная лимфаденопатия подмышечных л/у справа. Состояние после оперативного лечения — лимфаденэктомия слева. При сравнении с МСКТ исследованием от 14.01.2022 г. — КТ-картина без динамики.

- Лактатдегидрогеназа: 145 Е/л (135-214), ТТГ: 0,674.
- Тироксин свободный (сТ4): 1,64 нг/дл (0,93-1,70).
- Трийодтиронин свободный (сТ3): 3,15 пг/мл (2,00-4,40).
- Белок S100: 0,03 \* мкг/л (0,050-3,150).

## Контроль № 3

**20.09.22 г. МСКТ органов грудной клетки, брюшной полости и забрюшинного пространства:** очаговые образования в легких (mts) - в сравнении с 05.04.22 г. Отмечается увеличение размеров единичного очага в S8 справа. Количественная лимфаденопатия подмышечных л/у справа. При сравнении с МСКТ исследованием от 05.04.22 г.

**ПЭТ КТ от 30.09.22 г.:** увеличение размера ПЭТ — позитивного МТС в S8 правого легкого, остальные МТС без гиперфиксации РФП.

**11.2022 г. проведен курс SBRT на мтс в S8 правого легкого.** На ЛУЭ TruebeamSTx после МСКТ — топометрической разметки на фиксирующем устройстве «ArmShuttle» конформно с модуляцией интенсивности дозы RA РД — 20 Гр дано 60 Гр.

## Контроль № 4

**ПЭТ КТ от 07.12.2022 г.:** метаболическая активность РФП в образовании S8 правого легкого, имеет секундарный генез. В сравнении с ПЭТ КТ от 30.09.2022 г. — **динамика отрицательная.** Пересмотр ПЭТ КТ в НМИЦ Н.Н. Блохина: в сравнении с ПЭТ/КТ от 23.05.2022 г. отмечается: увеличение в размерах и минимальное

повышение метаболической активности в очаговом уплотнении S8 правого легкого, вероятнее, вторичного генеза. В других исследованных отделах достоверных данных о наличии опухолевой ткани с гиперметаболической активностью 18F-ФДГ не получено.

**С 12.22 г. ниволумаб 480 мг в/в кап. 1 раз в 28 дней.**

**Оценка динамики после 3 курса:**

**13.03.23 г. ПЭТ-КТ:** метаболическая активность РФП в единичном надключичном л/узле слева — МТС, метаболическая активность в участке уплотнения легочной ткани S8 правого легкого — постлучевые изменения. В сравнении с ПЭТ/КТ 12.22 г. динамика положительная в виде регресса образования S8 правого легкого, отрицательная в виде появления нового очага в единичном надключичном л/узле слева.

**Оценка динамики после 6 курса:**

**24.05.23 г. МСКТ органов грудной клетки, брюшной полости и забрюшинного пространства:** очаговые образования легких, уменьшение размеров от 03.23 г. Надключичная лимфаденопатия слева — увеличение размеров с 24.03.23 г. — л/узел до 14 мм (ранее 10 мм).

**08.06.23 г.** — лимфаденэктомия шейная слева.

**Гистология:** в 2 из 8 лимфатических узлов определяются метастазы меланомы.

**ИГХ:** метастазы беспигментной меланомы.

**PD-L1 (SP263)** – позитивная реакция в иммунных и опухолевых клетках (TPS — 2%, CPS = 9).

**Статус мутации гена BRAF V600E положительно.**

**08.23. МСКТ органов грудной клетки:** состояние после ДГТ по поводу МТС в S8 правого легкого, локальный пневмофиброз в зоне облучения, единичные узелковые уплотнения в легких, без динамики от 24.05.23 г., в настоящее время увеличенных л/узлов на уровне области исследования не выявлено.

**ДЛТ на лимфоузлы шеи слева** конформно с модуляцией интенсивности дозы.

**С 03.07.2023 по 01.08.2023 г.** — RapidArc дана суммарная доза 48 Гр, разовая доза 2,4 Гр.

**С 08.23 г. дабрафениб 300 мг в сутки + траметиниб 2 мг в сутки ежедневно.**

**05.03.2024 г. ПЭТ КТ:** в динамике регресс ранее выявленного надключичного метаболически активного л/узла слева.

Лактатдегидрогеназа 176 Е/л (135–214).

12.03.24 г. МРТ головного мозга с в/в контрастированием: данных за МТС нет.

23.07.24 г. ПЭТ-КТ. Заключение: без отрицательной динамики.

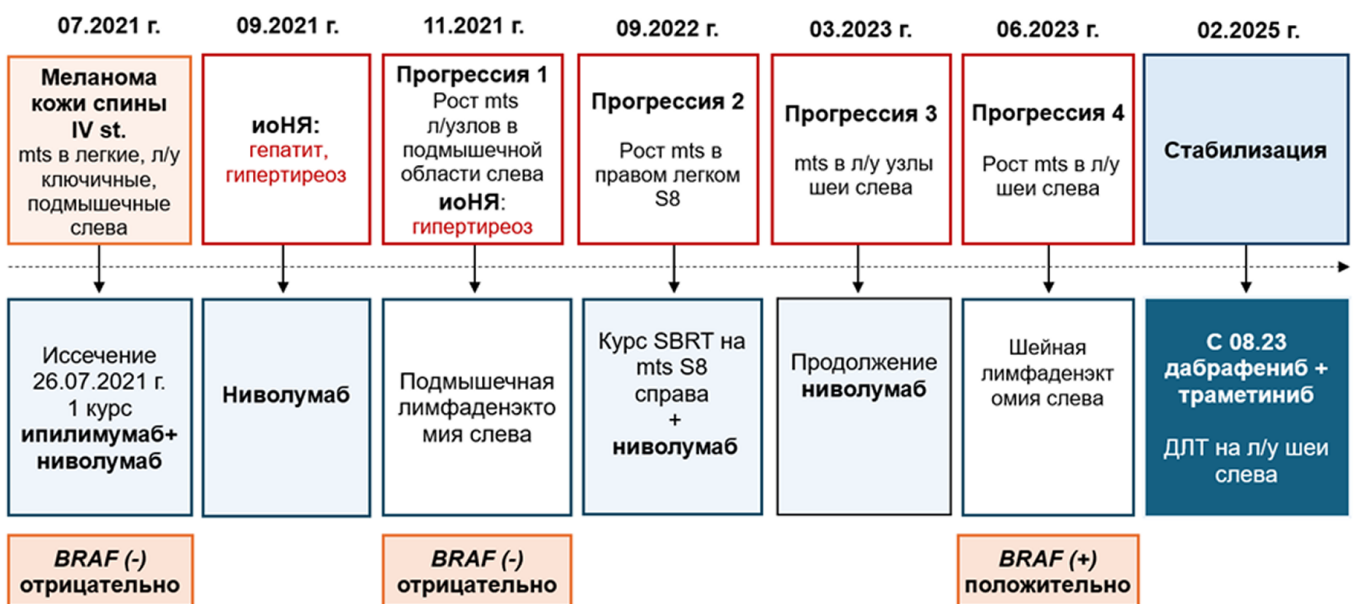
08.24 г. МСКТ органов грудной клетки, брюшной полости и забрюшинного пространства: очаговые образования в легких (mts)

26.02.2025 г. ПЭТ КТ. Заключение: ПЭТ-КТ — признаков метаболической активности злокачественного процесса не выявлено. В сравнении с ПЭТ-КТ обследованием от 23.07.24 г. — без отрицательной динамики.

Image

## Резюме

Image



11400207/ONCO/DIG/04.25/0

## Теги

- Онкология

## Source URL:

<https://www.pro.novartis.ru/ru-ru/therapeutic-areas/oncology/melanoma/cases/klinicheskiy-sluchay-izmeneniya-braf-statusa-pri-melanome-kozhi>