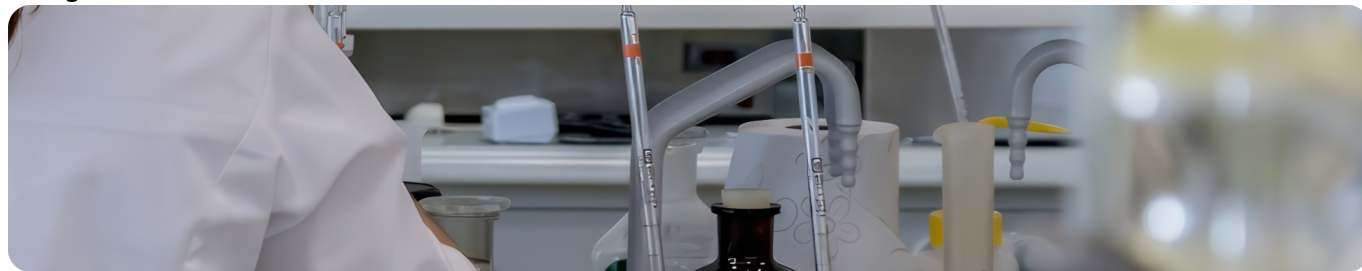

Клинический случай адъювантной терапии BRAF+ меланомы кожи с БРВ 36 месяцев  
Image



## Клинический случай адъювантной терапии BRAF+ меланомы кожи с БРВ 36 месяцев

Данный клинический случай описывает пациента с рецидивом меланомы кожи через 3 года после иссечения первичной опухоли. После повторного иссечения, двух ЛАЭ и двух видов [адъювантной терапии](#) удалось добиться БРВ в 36 месяцев. Подробнее в материале ниже.

Материал основывается на данных, предоставленных Тищенко Антоном Владимировичем, врачом-онкологом Тамбовского областного онкологического клинического диспансера, и полученных Тищенко А.В. в результате врачебной практики. ООО «Новартис Фарма» не несет ответственности за достоверность данных, использованных в материале.

Image

**Пациент М., 1964 г. р.**

**21.03.2016 — иссечение пигментного образования кожи спины.**

Гистологическое исследование: меланома кожи, без изъязвления, уровень инвазии по Кларку II, толщина по Бреслоу 3 мм.

R-ОГК: без очаговой патологии.

УЗИ ОБП, ЗП, регионарных л/у: признаков опухолевой патологии нет.

Диагноз: меланома кожи спины IIA стадии (pT3aN0M0).

Image

**Через 3 года**

**05.2019 — 1-е прогрессирование — на коже спины 2 пигментных образования:**

- 1,0 × 1,2 см в 4,0 см от п/о рубца;
- 0,7 × 0,8 см в 4,7 см от п/о рубца.

УЗИ региональных л/у: в левой подмышечной обл. гипоэхогенные л/у до 2,5 см, в правой подмышечной обл. л/у не увеличены.

Выполнена биопсия л/у левой подмышечной зоны.

Гистологическое исследование: мтс меланомы.

R-ОГК, УЗИ ОБП, ЗП: без вторичных очагов.

**14.05.2019 — иссечение 2 пигментных образований на коже спины + подмышечная лимфаденэктомия слева.**

Гистологическое исследование: на коже спины мтс меланомы, в 4 из 15 л/у мтс меланомы.

Image

**6 месяцев с 06.2019 по 11.2019 адъювантная ИТ: пембролизумаб 200 мг в/в 1 раз в 21 день.**

**11.2019 — 2-е прогрессирование: жалобы на увеличение подмышечных л/у справа.**

ПЭТ/КТ: в правой подмышечной обл. л/у увеличены до 31 мм с повышенным метаболизмом РФП (мтс); в остальных органах и тканях метаболически активных очагов неопластического характера не выявлено.

Выполнена биопсия л/у правой подмышечной обл.

Гистологическое исследование: мтс меланомы.

MPT ГМ: без очаговой патологии.

**25.11.2019 — подмышечная лимфаденэктомия справа.**

Гистологическое исследование: в 6 из 13 л/у мтс меланомы.

Молекулярно-генетическое исследование: обнаружена мутация V600E в гене BRAF.

Image

**12 месяцев с 01.2020 по 01.2021 адъювантная ТТ: дабрафениб 300 мг/сут + траметиниб 2 мг/сут.**

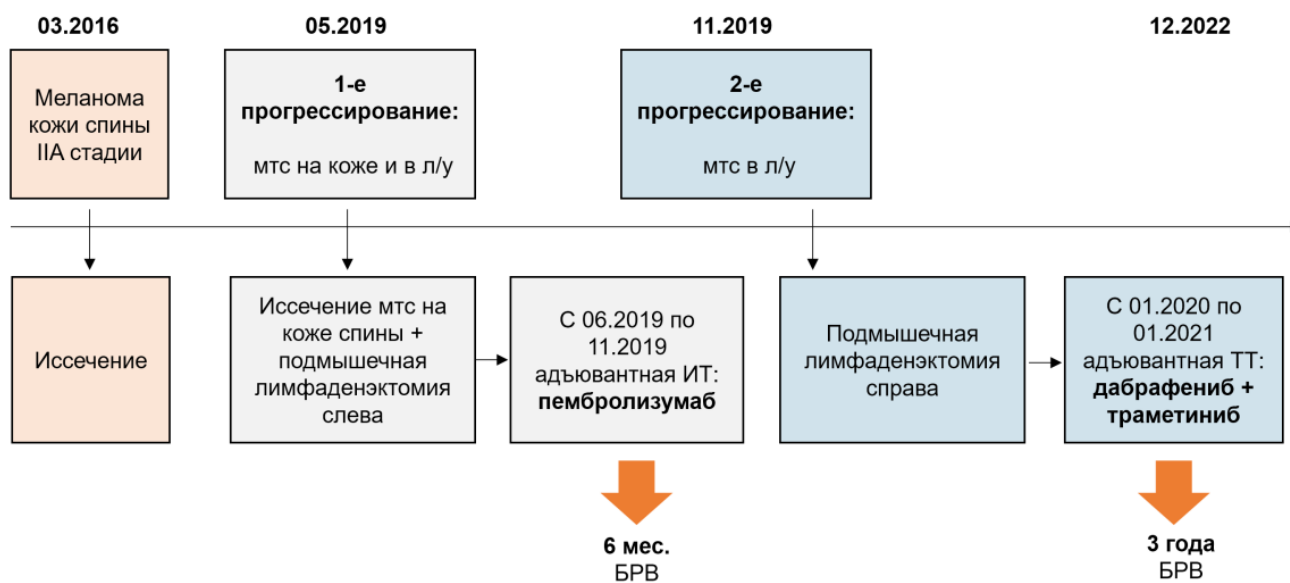
Переносимость удовлетворительная, без нежелательных явлений.

При контрольных обследованиях в 2021 и 2022 гг. — без признаков прогрессирования.

Image

## Резюме

Image



БРВ — безрецидивная выживаемость.

777420/ONCO/DIG/03.24/0

## Теги

- Онкология

### Source URL:

<https://www.pro.novartis.ru/ru-ru/therapeutic-areas/oncology/melanoma/cases/klinicheskiy-sluchay-adyuvantnoy-terapii-braf-melanomy-kozhi-s-brv-36-mesyacev>