

Часть 1. Почему мы еще не победили РМЖ? HER2-enriched-подтип и проблемы существующих подходов в классификации РМЖ

Image



Часть 1. Почему мы еще не победили РМЖ? HER2-enriched-подтип и проблемы существующих подходов в классификации РМЖ

Image

Чиж Григорий Алексеевич

химиотерапевт, выпускник Высшей школы онкологии, автор телеграм-канала «Очерки фундаментальной онкологии»

Рак молочной железы может вести себя совершенно по-разному. Несмотря на существование стандартов лечения данного заболевания, основанных на рандомизированных клинических исследованиях, одни пациентки после проведенного лечения живут долго и счастливо. В то время как другие, несмотря ни на что, сталкиваются с неуклонным прогрессированием заболевания. Бывает и так, что пациентки не спешат проходить лечение — по самым разным причинам, и в одних случаях мы видим медленное, индолентное течение заболевания, с которым пациентки живут годами, а в других — отсутствие лечения приводит к гибели чрезвычайно быстро, демонстрируя то, насколько быстротечна жизнь.

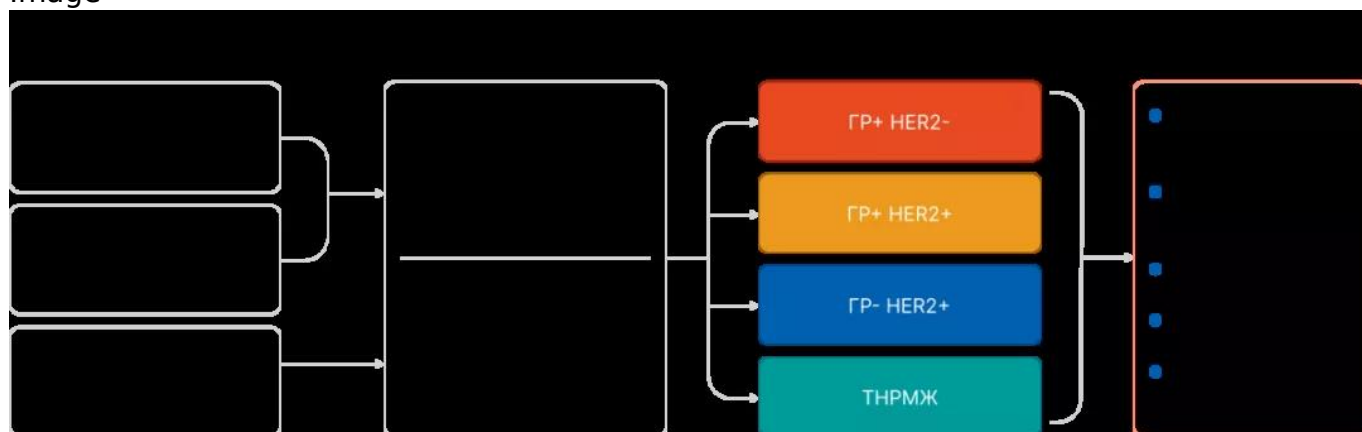
Мы, врачи-онкологи, можем сделать для пациенток все правильно и вовремя. Мы можем пролечить всех в соответствии с самыми современными стандартами, данными клинических исследований, метаанализов. Но все равно будут случаи, где рак окажется сильнее. В таких случаях легко предаться фатализму и обесценить все наши усилия. Куда сложнее понять, почему так происходит — почему судьба пациенток и результаты лечения могут сильно различаться при одном и том же заболевании. Ключ к преодолению этого фатализма — ясное понимание биологической гетерогенности рака молочной железы. Особенно важным это представляется в контексте случаев HER2-обогащенного рака молочной железы — HER2-enriched: это тот самый биологический подтип, при котором мы ожидаем эффективности таргетной анти-HER2-терапии. В предстоящем цикле статей вы

узнаете, что далеко не все случаи рака молочной железы с экспрессией на мембране молекулы HER2 являются по своей биологии HER2-enriched-заболеванием. Более того, не всегда отсутствие экспрессии белка HER2 по данным иммуногистохимии говорит о HER2-негативном заболевании. Что именно уместно называть HER2-enriched-раком молочной железы, зачем вообще рассуждать о столь тонких молекулярных материях? Какие терапевтические возможности открывает понимание биологии HER2-enriched-заболевания? Обо всем по порядку.

Часть 1. Рак молочной железы бывает разным

Понимание биологической гетерогенности рака молочной железы пару десятилетий назад привело к выделению гистопатологических подтипов, различающихся по экспрессии иммуногистохимических биомаркеров [1]. Это разделение сильно продвинуло мир в лечении рака молочной железы, поскольку позволяло предлагать пациенткам то лечение, которое в наибольшей степени отвечало биологии их заболевания [2].

Image



Такой подход привел к шедевральному, по меркам солидной онкологии, результатам лечения для популяции больных в целом, к примеру:

- данные о 8-летней выживаемости в исследовании CLEOPATRA (первая линия лечения метастатического HER2-положительного рака молочной железы) [3];
- данные об общей выживаемости (что в экспериментальной группе, что в группе контроля) в исследованиях MONALEESA-2 [4], MONARCH-3 [5] и PALOMA-2 [6] (первая линия лечения метастатического HER-положительного рака молочной железы).

Однако, несмотря на подобную индивидуализацию, лечение далеко не всегда оправдывает возложенные на него надежды. Постепенное накопление [7] все новых и новых данных о биологии рака молочной железы, о его генетической многоликости — поставило перед онкологическим миром весьма непростой, но важный вопрос:

Что, если то, что мы видим на мембране клеток, не согласуется с тем, что находится в ядре клетки и составляет ее молекулярно-генетический портрет?

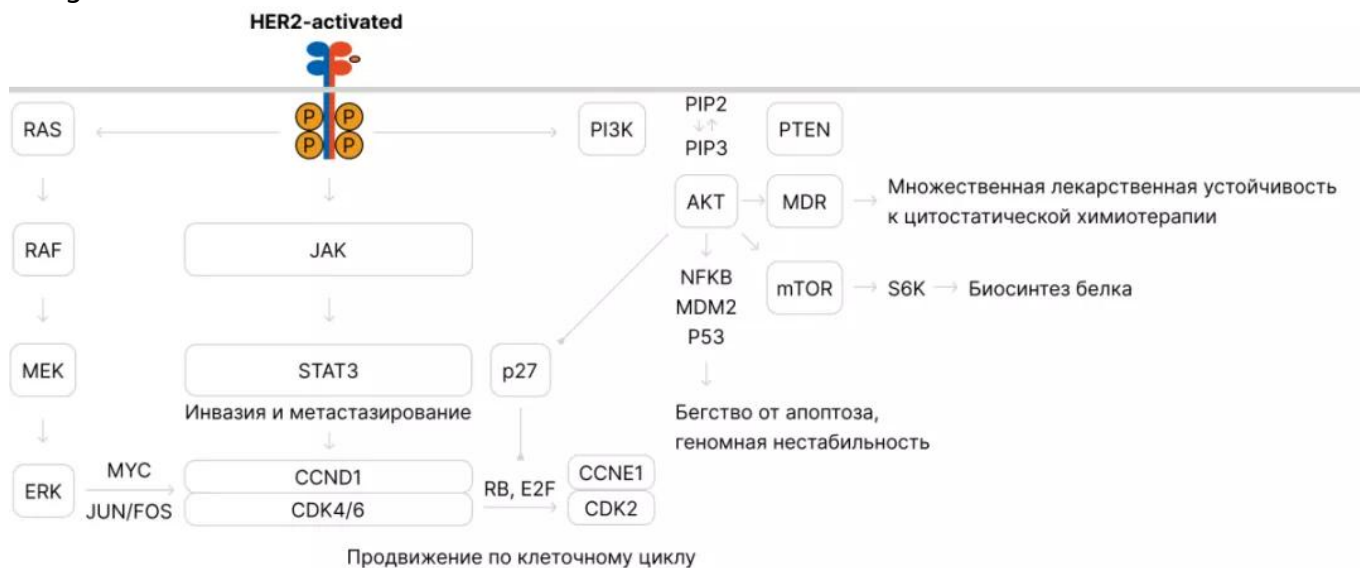
Имуногистохимическая картина рака молочной железы — это суррогатный инструмент оценки биологии опухоли. Он не позволяет в полной мере судить о молекулярном портрете конкретной опухоли, и потому существующие подходы в

классификации не могут нам до конца объяснить существующие различия течения и в ответах на терапию при раке молочной железы [8].

Особенно ярко ограниченность существующей «иммуногистохимической классификации» проявляется в отношении трижды негативного рака молочной железы и в отношении HER2-положительного рака молочной железы, особенно того, что называют HER2-enriched («обогащенный белком HER2») рак молочной железы. Поговорим об этом заболевании чуть подробнее.

Почему выделяют HER2-положительный рак молочной железы?

Image

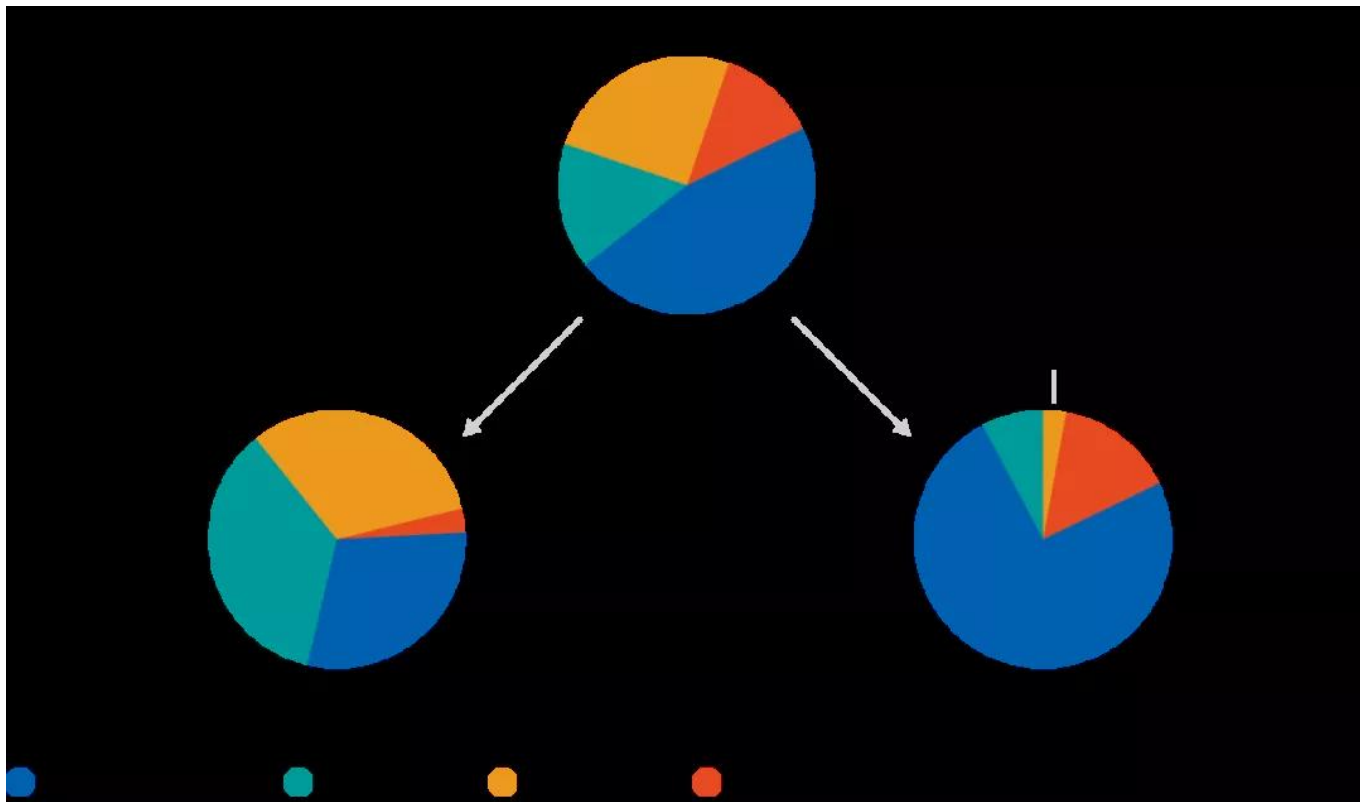


Выше представлена упрощенная схема, иллюстрирующая канцерогенные процессы, реализующиеся в клетки при конститутивной активации белка HER2. При активации HER2 реализуется целая серия ключевых признаков опухолевой клетки — бесконтрольное деление, инвазия и метастазирование, бегство от апоптоза, нарастание мутационной и геномной нестабильности, метаболическое перепрограммирование; ну и бонусом — АКТ-зависимая экспрессия белков множественной лекарственной устойчивости, снижающая эффективность химиотерапии [9,12,13,14].

Исходя из этого, мы понимаем — нет ничего необычного в том, что до появления трастузумаба прогноз при HER2-положительном раке молочной железы был крайне неблагоприятным, и лишь внедрение таргетной анти-HER2-терапии позволило переломить течение заболевания [10].

Но, как я уже и сказал, HER2-положительный рак молочной железы гораздо сложнее нашего представления о нем: оказалось, что экспрессия белка HER2, определяемая при иммуногистохимии, не отменяет возможности того, что мы можем иметь дело с другим биологическим подтипом рака молочной железы, а сам HER2-позитивный рак молочной железы оказывается группой заболеваний с разным биологическим поведением. И не всегда это HER2-enriched [11].

Image



Далее мы увидим, что оценка экспрессии белка HER2, определяемой по иммуногистохимии, способна сбить нас с толку и предоставить не совсем достоверное представление об опухоли конкретной пациентки.

Список литературы

1. Perou C.M., Sørlie T., Eisen M.B. et al. Molecular portraits of human breast tumours. *Nature*. 2000 Aug 17;406(6797):747-52. doi: 10.1038/35021093. PMID: 10963602.
2. Russnes H.G., Lingjærde O.C., Børresen-Dale A.L., Caldas C. Breast Cancer Molecular Stratification: From Intrinsic Subtypes to Integrative Clusters. *Am J Pathol*. 2017 Oct;187(10):2152-2162. doi: 10.1016/j.ajpath.2017.04.022. Epub 2017 Jul 19. PMID: 28733194.
3. Swain S.M., Miles D., Kim S.B. et al. CLEOPATRA study group. Pertuzumab, trastuzumab, and docetaxel for HER2-positive metastatic breast cancer (CLEOPATRA): end-of-study results from a double-blind, randomised, placebo-controlled, phase 3 study. *Lancet Oncol*. 2020 Apr;21(4):519-530. doi: 10.1016/S1470-2045(19)30863-0. Epub 2020 Mar 12. PMID: 32171426.
4. Hortobagyi G.N., Stemmer S.M., Burris H.A. et al. Overall Survival with Ribociclib plus Letrozole in Advanced Breast Cancer. *N Engl J Med*. 2022 Mar 10;386(10):942-950. doi: 10.1056/NEJMoa2114663. PMID: 35263519.
5. Goetz M.P., Toi M., Huober J. et al. LBA15 - MONARCH 3: Interim overall survival (OS)

- results of abemaciclib plus a nonsteroidal aromatase inhibitor (NSAI) in patients (pts) with HR+, HER2- advanced breast cancer (ABC). *Annals of Oncology* (2022) 33 (suppl_7): S808-S869. 10.1016/annonc/annonc1089
6. Richard S. Finn, Hope S. Rugo, Veronique C. Dieras et al. [Overall survival \(OS\) with first-line palbociclib plus letrozole \(PAL+LET\) versus placebo plus letrozole \(PBO+LET\) in women with estrogen receptor-positive/human epidermal growth factor receptor 2-negative advanced breast cancer \(ER+/HER2- ABC\): Analyses from PALOMA-2.](#) *Journal of Clinical Oncology* 2022 40:17_suppl, LBA1003-LBA1003.
 7. The Cancer Genome Atlas Network. Comprehensive molecular portraits of human breast tumours. *Nature* 490, 61–70 (2012). <https://doi.org/10.1038/nature11412>
 8. Godoy-Ortiz A., Sanchez-Muñoz A., Chica Parrado M.R. et al. Deciphering HER2 Breast Cancer Disease: Biological and Clinical Implications. *Front Oncol.* 2019 Oct 29;9:1124. doi: 10.3389/fonc.2019.01124. PMID: 31737566; PMCID: PMC6828840.
 9. Sonnenblick A., Agbor-Tarh D., de Azambuja E. et al. STAT3 activation in HER2-positive breast cancers: Analysis of data from a large prospective trial. *Int J Cancer.* 2021 Mar 15;148(6):1529-1535. doi: 10.1002/ijc.33385. Epub 2020 Nov 23. PMID: 33152119.
 10. Slamon D.J., Leyland-Jones B., Shak S. et al. Use of chemotherapy plus a monoclonal antibody against HER2 for metastatic breast cancer that overexpresses HER2. *N Engl J Med.* 2001 Mar 15;344(11):783-92. doi: 10.1056/NEJM200103153441101. PMID: 11248153.
 11. Schettini F., Prat A. Dissecting the biological heterogeneity of HER2-positive breast cancer. *Breast.* 2021 Oct;59:339-350. doi: 10.1016/j.breast.2021.07.019. Epub 2021 Aug 5. PMID: 34392185; PMCID: PMC8374722.
 12. Dong C., Wu J., Chen Y., Nie J., Chen C. Activation of PI3K/AKT/mTOR Pathway Causes Drug Resistance in Breast Cancer. *Front Pharmacol.* 2021 Mar 15;12:628690. doi: 10.3389/fphar.2021.628690. PMID: 33790792; PMCID: PMC8005514.
 13. Jeong S.J., Dasgupta A., Jung K.J. et al. PI3K/AKT inhibition induces caspase-dependent apoptosis in HTLV-1-transformed cells. *Virology.* 2008 Jan 20;370(2):264-72. doi: 10.1016/j.virol.2007.09.003. Epub 2007 Oct 10. PMID: 17931677; PMCID: PMC2189985.
 14. Lien E.C., Lyssiotis C.A., Cantley L.C. Metabolic Reprogramming by the PI3K-Akt-mTOR Pathway in Cancer. *Recent Results Cancer Res.* 2016;207:39-72. doi: 10.1007/978-3-319-42118-6_3. PMID: 27557534.

778504/web/gen/03.24/1

Теги

- Онкология

Source URL:

<https://www.pro.novartis.ru/therapeutic-areas/oncology/breast-cancer/reviews/chast-1-po-chemu-my-eshche-ne-pobedili-rmzh-her2-enriched-podtip-i-problemy-sushchestvuyushchih-podhodov-v-klassifikacii-rmzh>