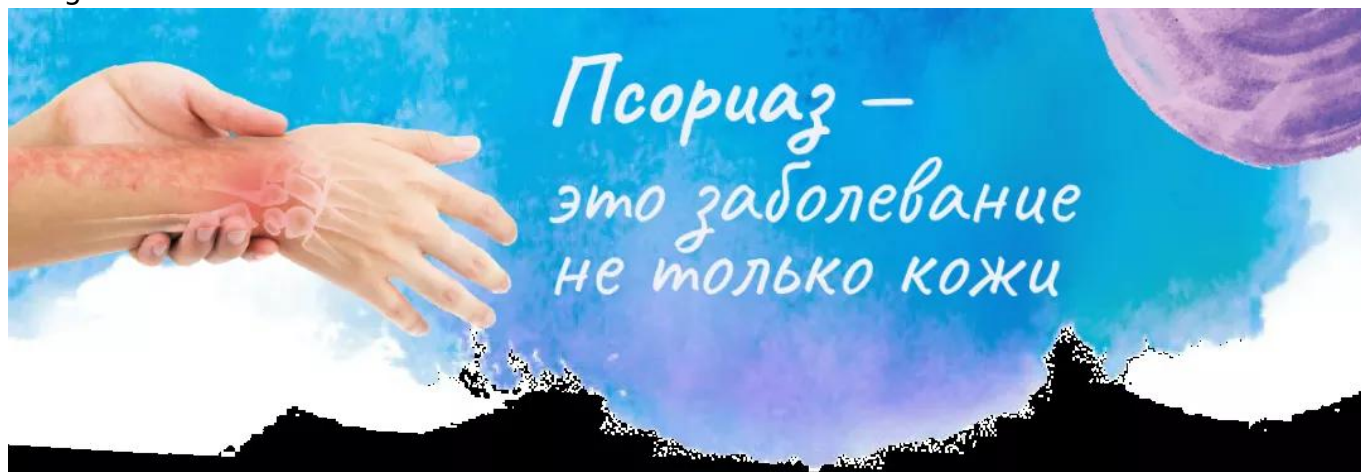

Как диагностировать псориатический артрит на раннем этапе  
Image



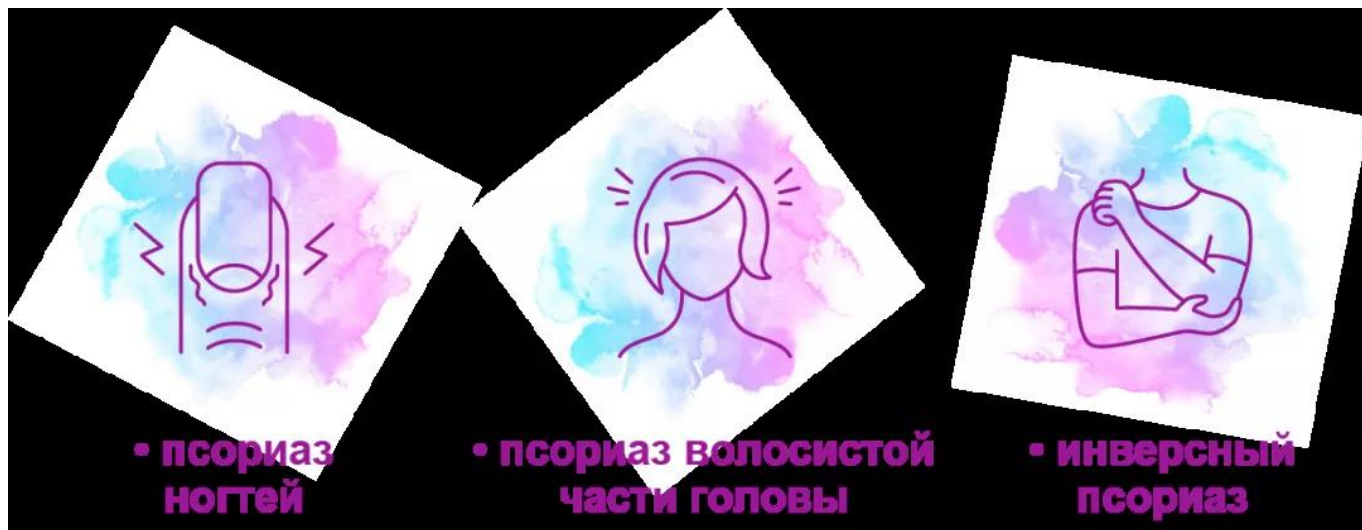
## Как диагностировать псориатический артрит на раннем этапе?

*Материал подготовлен Пироговой Анной Сергеевной, к.м.н.,  
кафедра кожных и венерологических болезней им. В.А. Рахманова ФГАОУ ВО «Первый  
МГМУ им. И.М. Сеченова» МЗ РФ.*

Любой из трех вариантов фенотипа [псориаза](#) может быть ассоциирован с риском развития псориатического артрита:

- псориаз ногтей
- псориаз волосистой части головы
- инверсный псориаз

Image

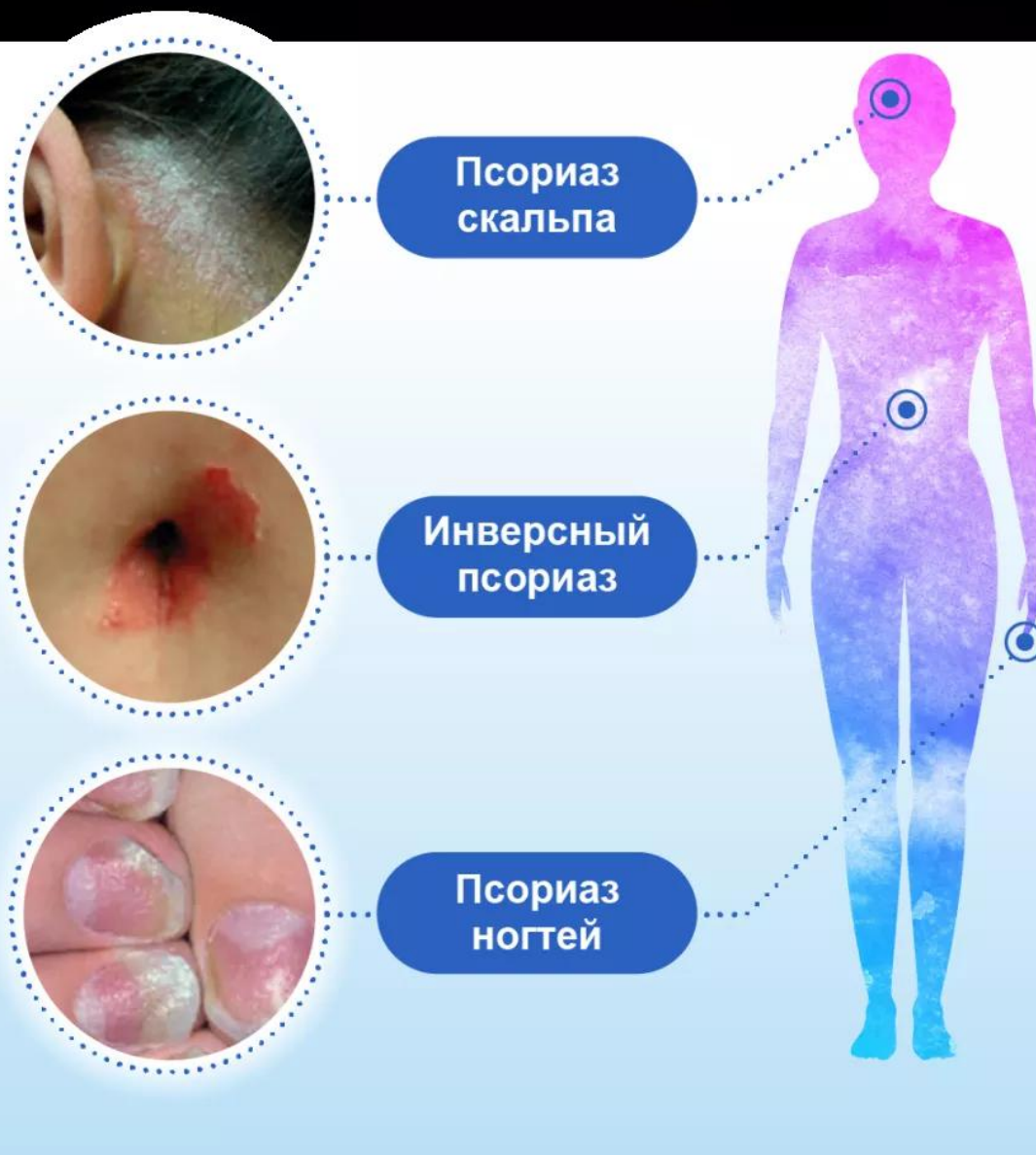

Портрет пациента с рисками развития псориатического артрита

Image

## Фенотип псориатической болезни

## Пациент с псориазом с повышенным риском псориатического артрита



Scher, J. U., Ogdie, A., Merola, J. F., & Ritchlin, C. (2019). Preventing psoriatic arthritis: focusing on patients with psoriasis at increased risk of transition. *Nature Reviews Rheumatology*, 15(3), 153–166. <https://doi.org/10.1038/S41584-019-0175-0>

## Псориаз ногтей как предиктор псориатического артрита.

Сильная взаимосвязь между псориазом ногтей и псориатическим артритом объясняется близостью расположения ногтя к дистальному межфаланговому суставу и их анатомической связью (сухожилие разгибателя пальцев связывает дистальный межфаланговый сустав и ноготь). Поэтому некоторые группы ученых предполагают, что псориаз ногтей может сам по себе представлять собой форму энтезита.

Распространенность псориаза ногтей среди пациентов с псориазом варьирует от 10 до 55%. У пациентов с псориатическим артритом поражение ногтей встречается гораздо чаще - обнаруживается у 80-90% больных.

Заподозрить псориаз ногтей можно клинически, зная особенности его проявлений. Хорошим диагностическим инструментом в этой ситуации будет дерматоскоп.

Псориаз ногтей может поражать любое количество ногтей, встречаться как изолированно, так и сочетанно на кистях и стопах. Локализация псориаза в ногтевом аппарате оказывает специфическое влияние на формирование ногтей и определяет клинические проявления.

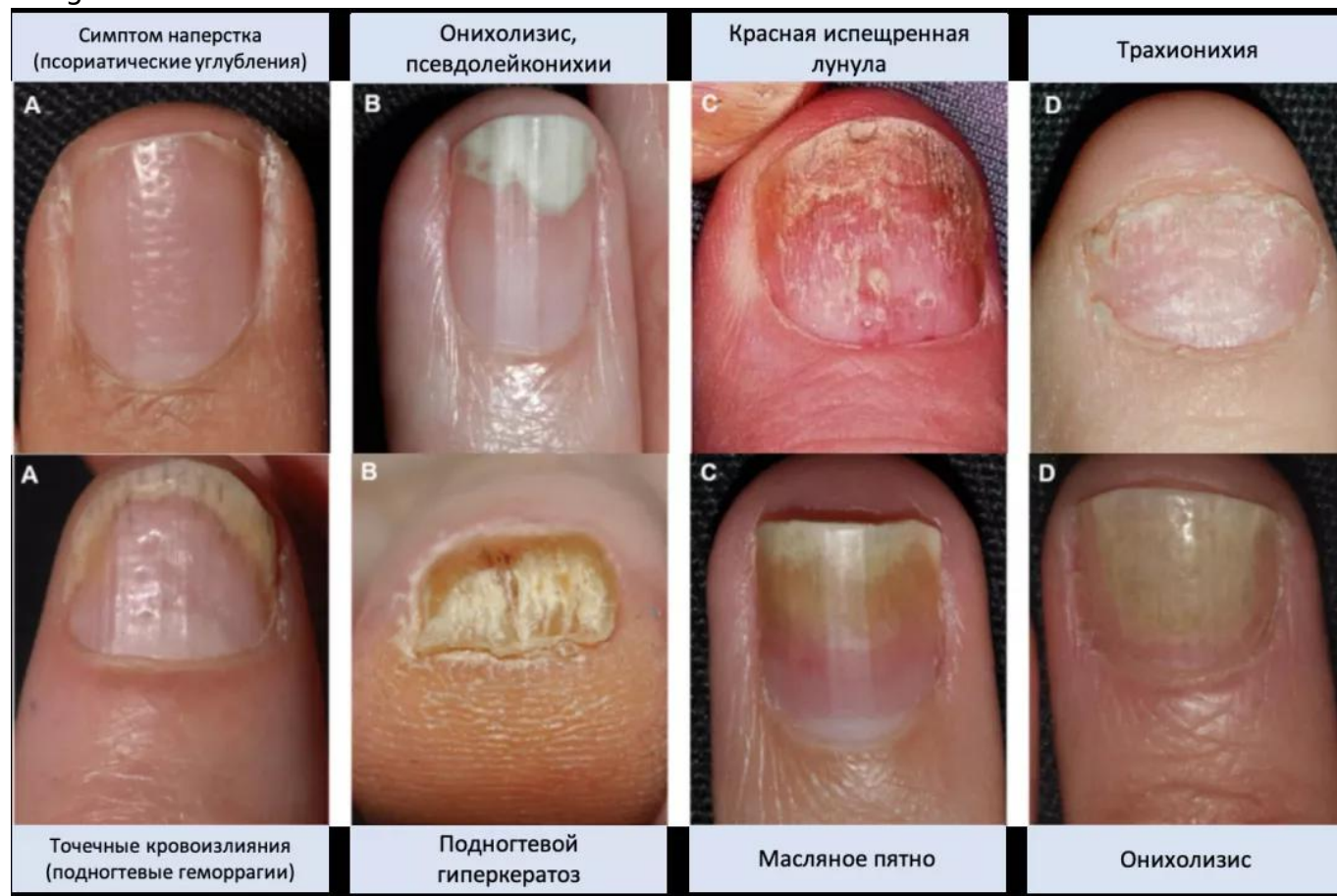
Клинические проявления, связанные с поражением матрикса ногтя:

- Симптом наперстка (псориатические углубления)
- Трахионихия
- Псевдолейконии
- Красная испещренная лулула

Клинические проявления, связанные с поражением ногтевого ложа:

- Онихолизис
- Подногтевой гиперкератоз
- Масляное пятно
- Точечные кровоизлияния (подногтевые геморрагии)

Image



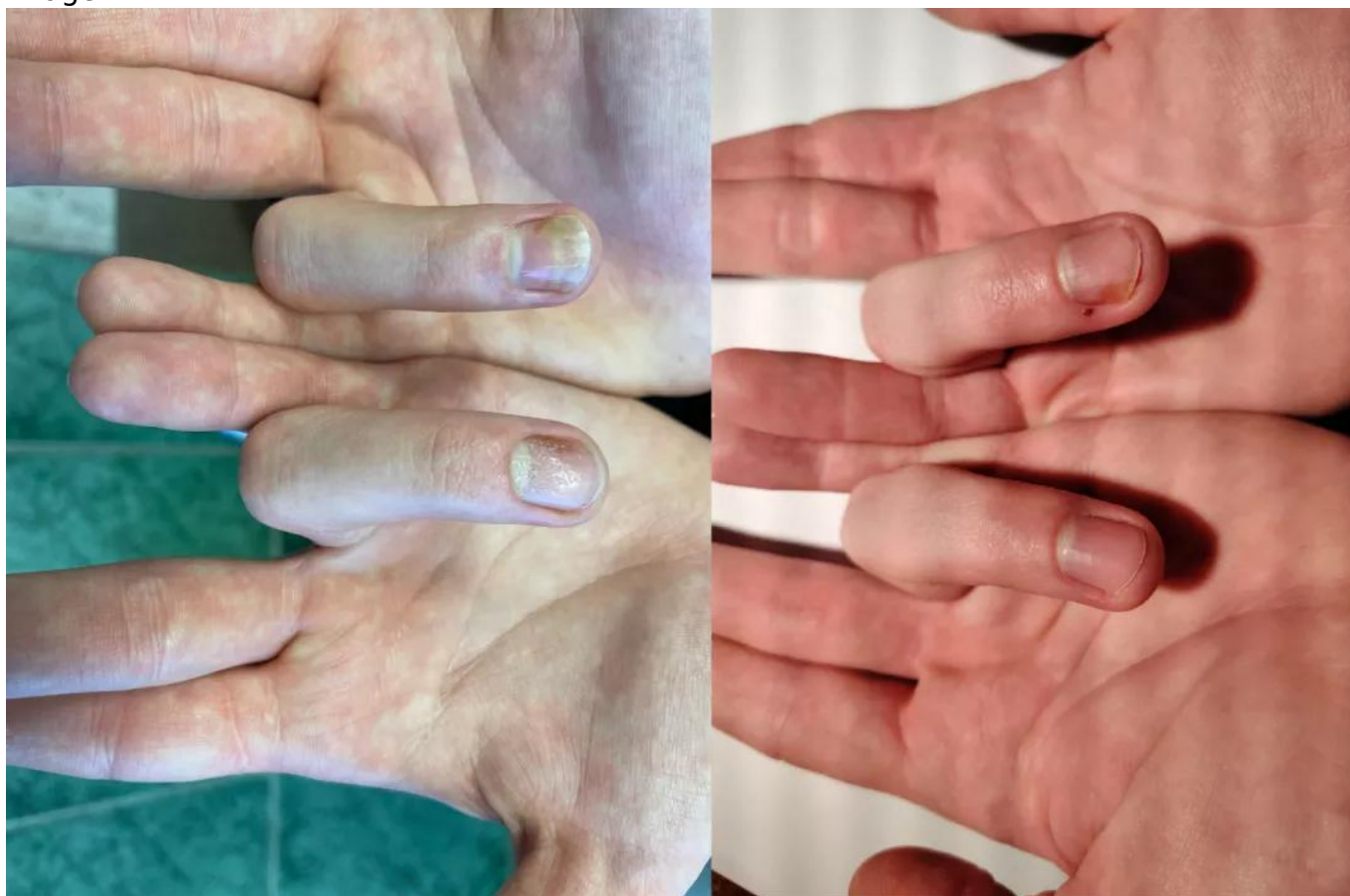Другие проявления псориаза ногтей могут включать ониходекстис и линии Бо-Рейля

На одном и том же ногте могут присутствовать различные клинические проявления псориаза.

## **Клинический случай наблюдения пациента с псориазом волосистой части головы и ногтей.**

Длительный период активного лечения у дерматолога с назначением топической и фототерапии позволял держать заболевание под контролем 29 месяцев.

Image



Данные предоставлены Пироговой А. С., к.м.н. кафедра кожных и венерологических болезней им. В.А. Рахманова ФГАОУ ВО «Первый МГМУ им. И.М. Сеченова» Минздрава России. Данные получены в результате врачебной практики. ООО «Новартис Фарма» не влияет и не несет ответственности за данные и фотографии, предоставленные из личного опыта и практики лектора. Лектор самостоятельно несет ответственность за надлежащее использование таких данных с получением всех необходимых разрешений.

Однако спустя несколько лет развился дактилит дистальных межфаланговых суставов. Своевременное обращение пациента позволило сменить вектор терапии и назначить лечение, позволяющее сохранить функцию суставов.

## **Выводы:**

Пациентов с вариантами фенотипов псориаза, ассоциированными с риском развития псориатического артрита, требуется более подробно информировать о возможности поражения суставов. При появлении любых признаков вовлечения суставов незамедлительно обследовать пациентов, работая в тандеме с врачами-ревматологами.

Раннее выявление псориатического артрита позволяет сохранить функцию суставов и качество жизни пациента.

## **Список литературы**

1. Jiaravuthisan, M. M., Sasseville, D., Vender, R. B., Murphy, F., & Muhn, C. Y. (2007). Psoriasis of the nail: anatomy, pathology, clinical presentation, and a review of the

literature on therapy. *Journal of the American Academy of Dermatology*, 57(1), 1-27.  
<https://doi.org/10.1016/J.JAAD.2005.07.073>

2. Canal-García, E., Bosch-Amate, X., Belinchón, I., & Puig, L. (2022). Nail Psoriasis. *Actas Dermo-Sifiliograficas*, 113(5), 481-490. <https://doi.org/10.1016/J.AD.2022.01.006>
3. Oram, Y., & Akkaya, A. D. (2013). Treatment of nail psoriasis: common concepts and new trends. *Dermatology Research and Practice*, 2013. <https://doi.org/10.1155/2013/180496>
4. Wilson, F. C., Icen, M., Crowson, C. S., McEvoy, M. T., Gabriel, S. E., & Kremers, H. M. (2009). Incidence and clinical predictors of psoriatic arthritis in patients with psoriasis: a population-based study. *Arthritis and Rheumatism*, 61(2), 233-239. <https://doi.org/10.1002/ART.24172>
5. de Jong, E. M. G. J., Seegers, B. A. M. P. A., Gulinck, M. K., Boezeman, J. B. M., & van de Kerkhof, P. C. M. (1996). Psoriasis of the nails associated with disability in a large number of patients: results of a recent interview with 1,728 patients. *Dermatology (Basel, Switzerland)*, 193(4), 300. <https://doi.org/10.1159/000246274>
6. Scher, J. U., Ogdie, A., Merola, J. F., & Ritchlin, C. (2019). Preventing psoriatic arthritis: focusing on patients with psoriasis at increased risk of transition. *Nature Reviews. Rheumatology*, 15(3), 153-166. <https://doi.org/10.1038/S41584-019-0175-0>
7. McGonagle, D. (2009). Enthesitis: an autoinflammatory lesion linking nail and joint involvement in psoriatic disease. *Journal of the European Academy of Dermatology and Venereology : JEADV*, 23 Suppl 1(SUPPL. 1), 9-13. <https://doi.org/10.1111/J.1468-3083.2009.03363.X>

11561508/SEC/web/12.25

---

## Теги

- Дерматология
- 

## Source URL:

<https://www.pro.novartis.ru/therapeutical-areas/dermatology/psoriasis/informaciya-o-zabolevaniii/kak-diagnostirovat-psoriaticheskiiy-artrit-na-rannem-etape>