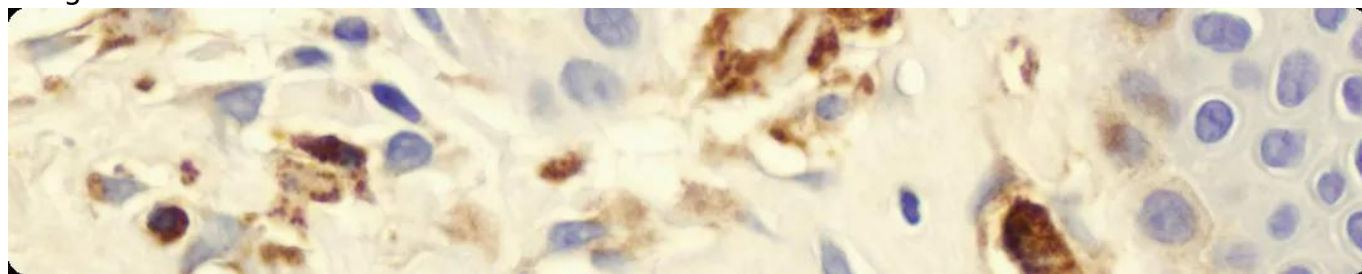


Системный мастоцитоз

Image



Системный мастоцитоз

Мастоцитоз — гетерогенная группа заболеваний, которые характеризуются чрезмерной пролиферацией и накоплением клональных (неопластических) тучных клеток (ТК) в одном или нескольких органах¹.

Для мастоцитоза характерны разнообразные клинические проявления и вариабельность клинического течения заболевания. У большинства пациентов отмечаются кожные очаги мастоцитоза (кожный мастоцитоз), также могут быть поражены один или несколько внутренних органов, включая костный мозг, — системный мастоцитоз (СМ)².

Image

СМ — тяжелое редко диагностируемое заболевание. Согласно расчетным оценкам, заболеваемость СМ составляет **0,89 на 100 000 населения** (95% доверительный интервал (ДИ): 0,82–0,97)³. У большинства пациентов наблюдается индолентный СМ, на долю распространенных форм СМ приходится небольшая часть случаев.

Классификация заболевания

Согласно классификации Всемирной организации здравоохранения (ВОЗ), выделяют следующие подтипы мастоцитоза в зависимости от клинической картины^{4,5}:

Image

Кожный мастоцитоз:

- макулопапулезный (ранее — пигментная крапивница);
- диффузный;
- кожная мастоцитома.

Image

Системный мастоцитоз (СМ):

- индолентный (вялотекущий) (ИСМ);
- тлеющий (ТСМ);
- системный мастоцитоз с ассоциированным гематологическим заболеванием

(СМ-АГЗ);

- агрессивный (АСМ);
- тучноклеточный лейкоз (ТКЛ).

Image

Саркома тучных клеток.

Подтипы СМ-АГЗ, АСМ и ТКЛ выделяют в **отдельную группу под общим названием «распространенный системный мастоцитоз» (рСМ)**. Как правило, у пациентов с рСМ ожидается неблагоприятный прогноз течения заболевания и низкая продолжительность жизни при отсутствии своевременно начатой терапии⁶.

Диагностика СМ

При подозрении на СМ рекомендовано проведение таких диагностических мероприятий, как^{2,6,7}:

Image

физикальный осмотр (изучение состояния кожи, уточнение наличия признака Дарье);

Image

общий (клинический) анализ крови с лейкоцитарной формулой;

Image

биохимический анализ с измерением базального уровня триптазы в сыворотке;

Image

молекулярные исследования для выявления или исключения мутации KIT D816V в образцах периферической крови или костного мозга;

Image

морфологическое исследование КМ для выявления инфильтратов и морфологии ТК;

Image

иммуногистохимическое исследование КМ (экспрессия CD117, CD25 и/или CD2) для выявления неопластических ТК.

Диагностика мастоцитоза регламентирована критериями, изложенными в классификации ВОЗ 2017 г. **Диагноз подтверждается при наличии одного большого и одного малого или трех малых критериев¹:**

- **Большой критерий** — мультифокальные плотные инфильтраты, состоящие из тучных клеток (кластеры $\geq 15\%$ ТК), определяемые при морфологическом исследовании трепанобиоптата костного мозга и (или) других органов.
- **Малые критерии:**

- В трепанобиоптатах КМ или других органов обнаруживают > 25% ТК, расположенных в инфильтрате, имеющих веретеновидную форму или атипичную морфологию; или в мазках, полученных из аспирата КМ, более 25% ТК имеют незрелую или атипичную морфологию;
- Выявление активирующей точечной мутации кодона 816 гена c-KIT в клетках КМ, крови или других органов;
- Мастоциты КМ, крови или других органов, помимо нормальных маркеров ТК, экспрессируют CD25 часто в сочетании с CD2;
- Концентрация триптазы в сыворотке крови постоянно превышает 20 нг/мл (за исключением случаев мастоцитоза, ассоциированного с клональным заболеванием других клеточных гемопоэтических линий, при которых данный параметр не учитывается).

После установления диагноза СМ для определения подтипа заболевания используют В- и С-признаки:

- **В-признаки** (относятся к числу ТК):

- > 30% ТК в биоптате КМ и общий уровень сывороточной триптазы > 200 нг/мл;
- Признаки дисплазии/миелопролиферации со стороны ростков, не относящихся к ТК, но недостаточные для диагностирования ассоциированного гематологического новообразования, при нормальных или слегка измененных гематологических показателях;
- Пальпируемая гепатомегалия, спленомегалия или лимфаденопатия без нарушения функции органов.

- **С-признаки** (относятся к поражению органов ТК):

- Цитопении: абсолютное число нейтрофилов (АЧН) < 1×10^9 /л, гемоглобин < 10 г/дл или тромбоциты < 100×10^9 /л;
- Пальпируемая гепатомегалия с нарушением функции печени, асцитом и/или портальной гипертензией;
- Поражение скелета: крупные остеолитические очаги, с патологическими переломами или без них;
- Пальпируемая спленомегалия с гиперспленизмом;
- Мальабсорбция с гипоальбуминемией и потерей веса.

Image

При наличии только В-признаков ставится диагноз ИСМ (менее 2 признаков) или ТСМ (2 и более признака).

При наличии 1 и более С-признаков и менее 20% ТК в мазке КМ ставится диагноз АСМ, если же доля ТК в мазке составляет более 20% ТК, ставится диагноз ТКЛ^{1,2,8}.

Лечение СМ

В зависимости от клинического варианта мастоцитоза у пациента алгоритмы лечения могут включать в себя следующие компоненты:

Image

наблюдение;

Image

симптоматическая терапия;

Image

гемозаместительная терапия;

Image

цитостатическая терапия;

Image

трансплантация аллогенных гемопоэтических стволовых клеток (алло-ТГСК).

Также при выборе схемы лечения необходимо учитывать наличие тяжелых форм СМ или риска их развития. Пациентам высокого риска с ИСМ рекомендован более тщательный контроль симптомов заболевания (каждые 3–6 месяцев), а в случае подозрения на прогрессирование рекомендовано проведение повторного исследования КМ и лабораторных исследований молекулярных маркеров, ассоциированных с заболеванием^{1,6}.

Важно учесть, возможно ли проведение алло-ТГСК у конкретного пациента. Данный метод лечения позволяет увеличить общую выживаемость и выживаемость без прогрессирования у части пациентов. Проведение алло-ТГСК целесообразно при наличии рецидивирующего/рефрактерного АСМ, ТКЛ, а также в случае СМ-АГЗ, когда лечение ассоциированного гематологического заболевания требует проведения алло-ТГСК¹.

Image

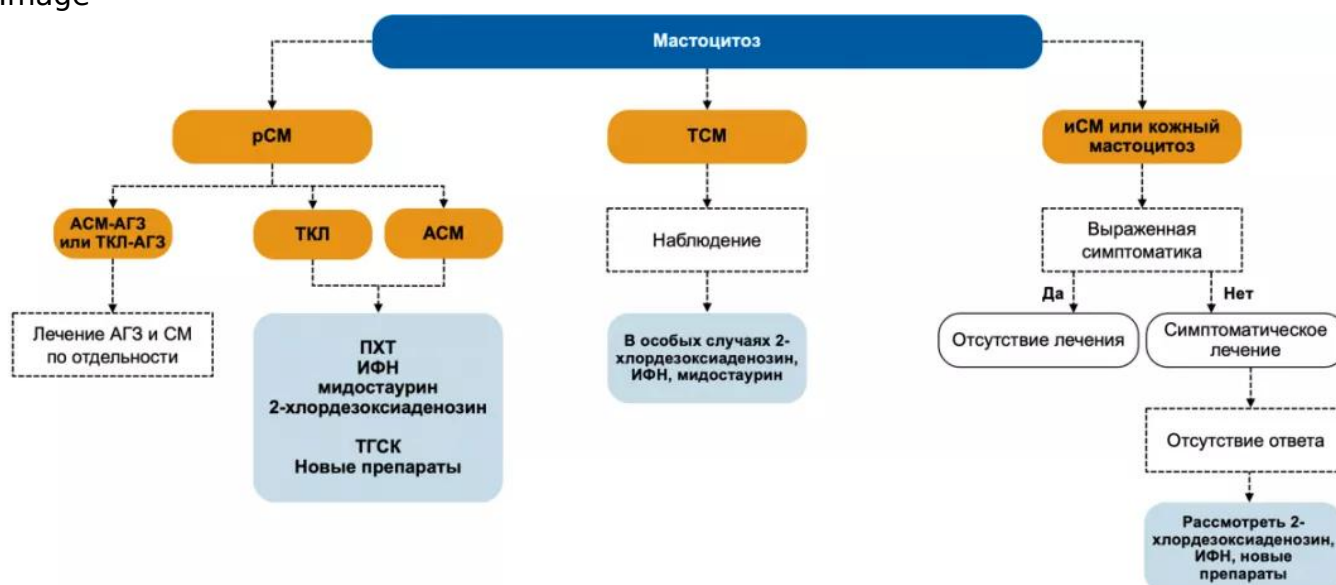


Рисунок 1. Алгоритм лечения мастоцитоза^{1,8,11}

Примечание.

СМ — системный мастоцитоз; **ТСМ** — тлеющий СМ; **ИСМ** — индолентный СМ; **АСМ** — агрессивный СМ; **ТКЛ** — тучноклеточный лейкоз; **АГЗ** — ассоциированное гематологическое заболевание; **ИФН** — интерферон; **ПХТ** — полихимиотерапия.

Список литературы

1. Melikyan A.L. et al. National clinical recommendations for the diagnosis and treatment of mastocytosis. Russian journal of hematology and transfusiology 66, (2021).
2. Pardanani A. Systemic mastocytosis in adults: 2019 update on diagnosis, risk stratification and management. American Journal of Hematology (2018). doi:10.1002/ajh.25371
3. Cohen S.S. et al. Epidemiology of systemic mastocytosis in Denmark. British Journal of Haematology 166, (2014).
4. WHO Classification of Tumours of Haematopoietic and Lymphoid Tissues. vol. 2 (2016).

5. Arber D.A. et al. The 2016 revision to the World Health Organization classification of myeloid neoplasms and acute leukemia. *Blood* 127, (2016).
6. Valent P. et al. Proposed diagnostic algorithm for patients with suspected mastocytosis: a proposal of the European Competence Network on Mastocytosis. *Allergy* 69, (2014).
7. Arock M. et al. KIT mutation analysis in mast cell neoplasms: recommendations of the European Competence Network on Mastocytosis. *Leukemia* 29, (2015).
8. Gotlib J. et al. International Working Group-Myeloproliferative Neoplasms Research and Treatment (IWG-MRT) & European Competence Network on Mastocytosis (ECNM) consensus response criteria in advanced systemic mastocytosis. *Blood* 121, (2013).
9. Valent P. et al. Multidisciplinary Challenges in Mastocytosis and How to Address with Personalized Medicine Approaches. *International Journal of Molecular Sciences* 20, (2019).
10. Ustun C. et al. Consensus Opinion on Allogeneic Hematopoietic Cell Transplantation in Advanced Systemic Mastocytosis. *Biology of Blood and Marrow Transplantation* 22, (2016).
11. NCCN Clinical Practice Guidelines in Oncology. Systemic Mastocytosis (2019).
https://www.nccn.org/professionals/physician_gls/pdf/mastocytosis.pdf

667432/HEMA/DIG/06.2023/0

Теги

- Гематология
-

Source URL:

<https://www.pro.novartis.ru/therapeutic-areas/hematology/systemic-mastocytosis/information>