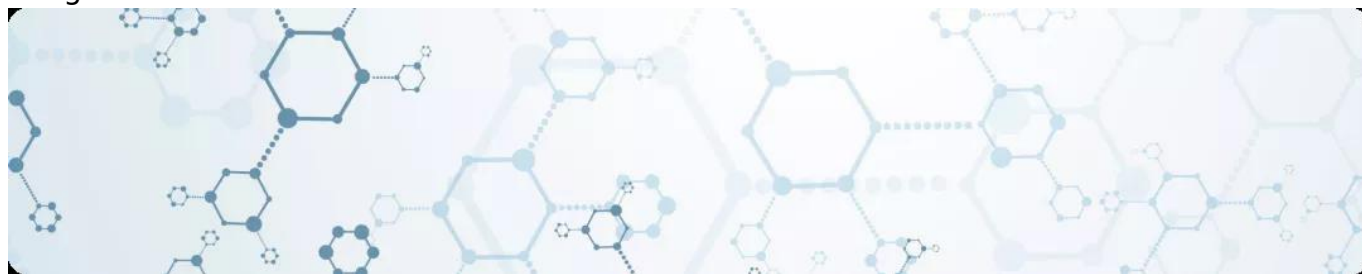

Идиопатическая тромбоцитопеническая пурпура. Общая информация
Image

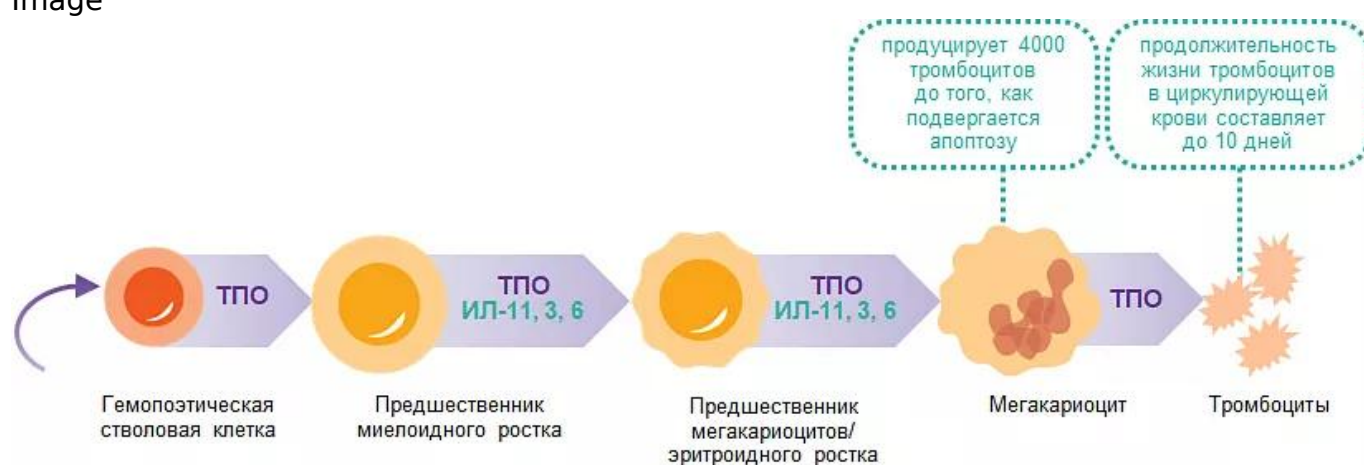

Идиопатическая тромбоцитопеническая пурпура. Общая информация

Производство тромбоцитов

Нормальное содержание тромбоцитов в крови $150-450 \times 10^9/\text{л}^1$.

Image



Примечание.

ТПО — тромбопоэтин.

Тромбопоэтин (ТПО) — основной регулятор продукции тромбоцитов.

- Белковая молекула.
- Рецептор к ТПО (ТПО-R) представлен на ранних мультипотентных предшественниках, ранних предшественниках мегакариоцитов, зрелых мегакариоцитах и тромбоцитах.
- Регулирует пролиферацию и дифференцировку клеток-предшественниц тромбоцитов:

- связывание ТПО с ТПО-Р на поверхности мегакариоцита активирует процессы пролиферации и созревания, что приводит к увеличению количества зрелых тромбоцитов в кровотоке;
- связывание ТПО с ТПО-Р на поверхности тромбоцита приводит к инактивации ТПО, тем самым приводя к снижению стимуляции выработки тромбоцитов*.

Примечание.

* Каждый зрелый тромбоцит содержит 20–200 ТПО-Р.

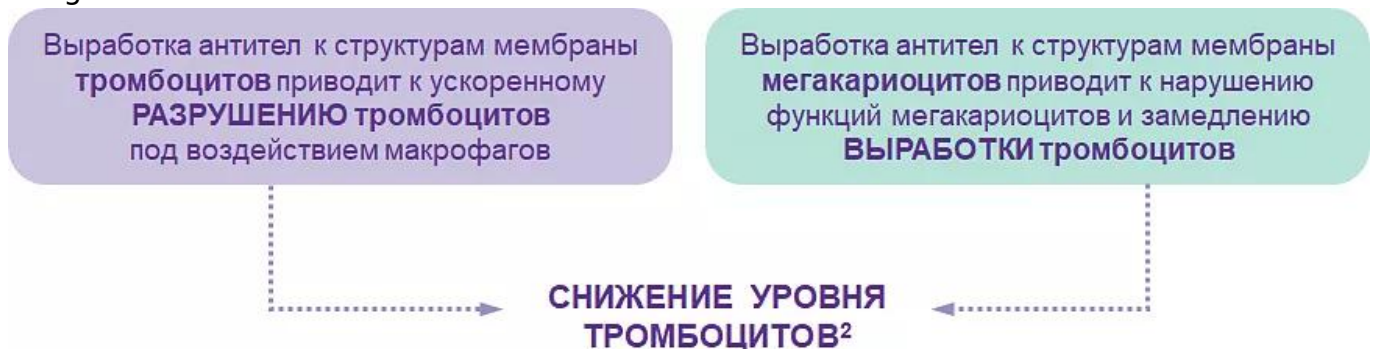Идиопатическая тромбоцитопеническая пурпура (ИТП)

- Заболевание, характеризующееся снижением уровня тромбоцитов < 100 тыс/мкл*, обусловленное выработкой антител к антигенам тромбоцитов.
- В основе патогенеза ИТП лежит не только повышенное разрушение тромбоцитов, но и недостаточная их продукция.

* **Нормальное содержание тромбоцитов в крови ~ 200–400 тыс/мкл.**

Идиопатическая тромбоцитопеническая пурпура — патогенез

Image



Заболеваемость ИТП

Image

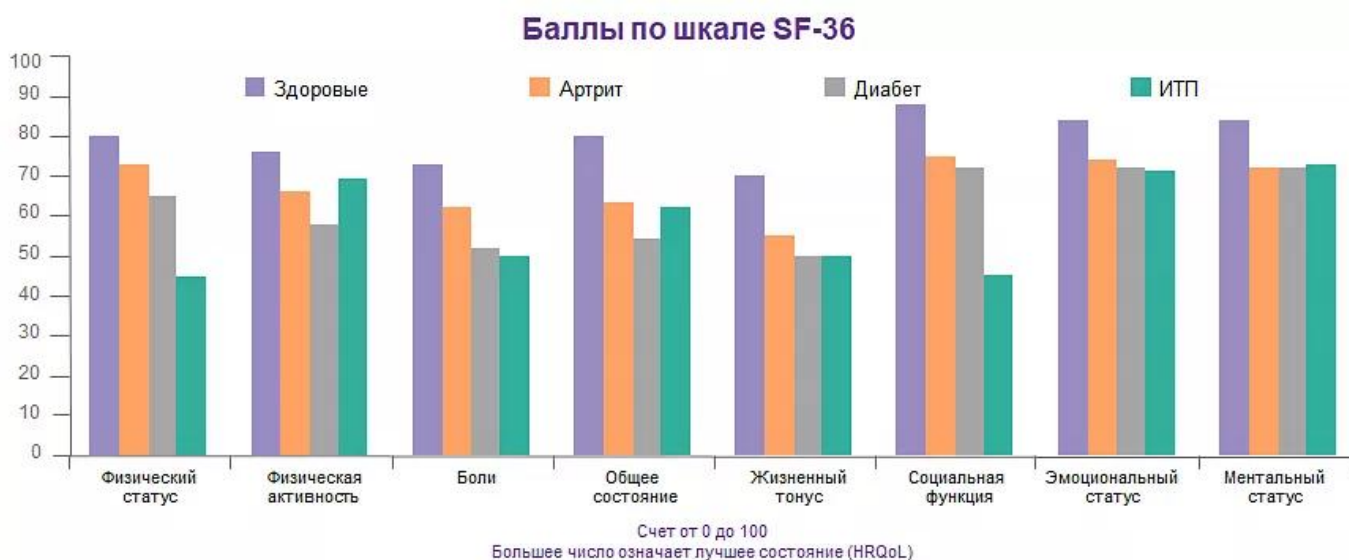
4,5–20 случаев на 100 000 населения	Распространенность ИТП в мире ^{12,13}
1,6–3,9 случая на 100 000 населения в год	Заболеваемость ИТП в мире ^{12,13}
2,0 на 100 тыс. населения в год	Заболеваемость взрослого населения в России ¹⁴
~ в 2–3 раза	Мужчины болеют реже женщин ^{12,13}
МКБ D69.3	Хроническая ИТП входит в перечень орфанных заболеваний ^{15,16}

ИТП — социально значимое заболевание

- Качество жизни страдает сопоставимо с другими тяжелыми хроническими заболеваниями (ревматоидный артрит, сахарный диабет).
- Общий риск летального исхода в течение 2 лет после установления диагноза при длительно наблюдающейся тромбоцитопении (< 30 тыс/мкл) повышен в 4 раза по сравнению с общей популяцией.
- Летальность среди пациентов с ИТП после выполненной спленэктомии может достигать 15%.
- При рефрактерной ИТП летальность за 10 лет болезни достигает 10%.

Влияние ИТП на качество жизни сопоставимо с другими хроническими заболеваниями

Image



Примечание.

Адаптировано по: Bussel J. et al. Представлено на 45th ASH Annual Meeting; Dec 6–9,

2003; San Diego, CA, USA.

Критерии диагностики ИТП

1. изолированная тромбоцитопения $< 100,0 \times 10^9/\text{л}$ как минимум в двух анализах крови;
2. отсутствие морфологических и функциональных аномалий тромбоцитов;
3. отсутствие патологии лимфоцитов, гранулоцитов и эритроцитов;
4. повышенное или нормальное количество МКЦ в миелограмме;
5. нормальные размеры селезенки;
6. наличие антитромбоцитарных АТ в высоком титре;
7. нормальные показатели Hb, эритроцитов и ретикулоцитов;
8. отсутствие других патологических состояний, вызывающих тромбоцитопению.

Роль анамнеза в дифференциальной диагностике ИТП

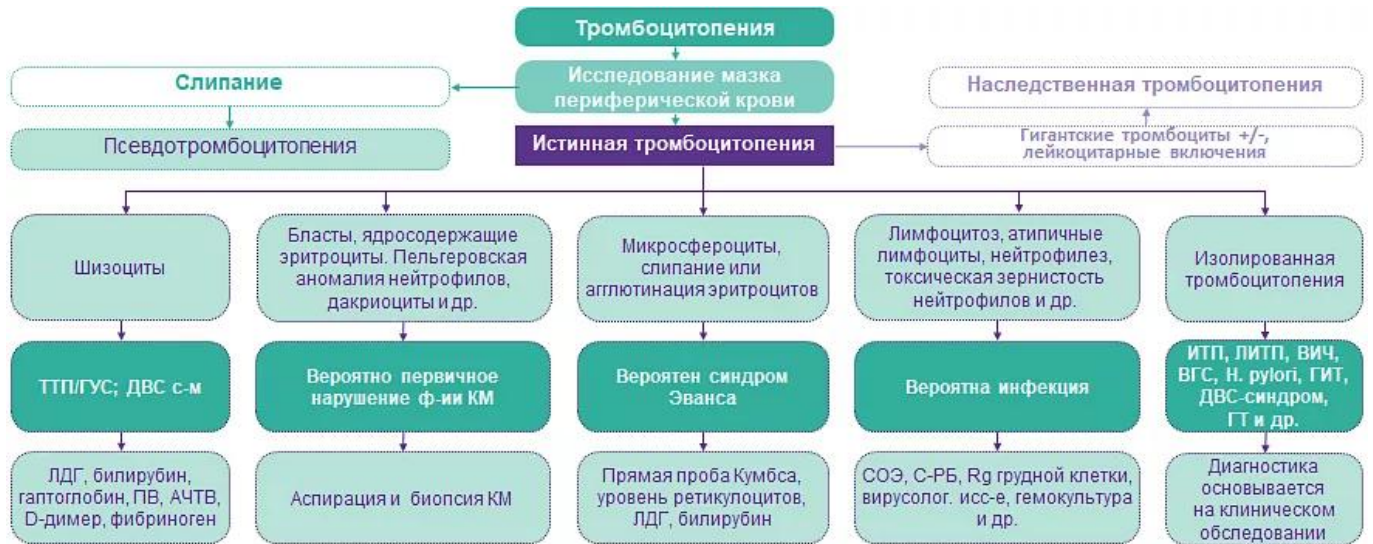- Семейный анамнез тромбоцитопении (наследственная тромбоцитопения у взрослых диагностируется нередко);
- Сопутствующие заболевания, особенно аутоиммунные, инфекционные или опухолевые;
- Кардиоваскулярная патология (тромбоцитопения потребления);
- Для женщин в пременопаузе — наличие беременности (гестационная тромбоцитопения), исходы прошлых беременностей: выкидыши, замершие беременности и т. д.;
- Недавняя вакцинация или применение лекарств;
- Недавние путешествия (опасны развитием таких заболеваний, как малярия, риккетсиоз, лихорадка денге);
- Недавние трансфузии, пересадка органов в анамнезе;
- Употребление алкогольных и хининсодержащих напитков, особенности питания;
- Факторы риска ретровирусных инфекций или вирусных гепатитов.

Объективный осмотр

- Геморрагический синдром (тип, выраженность) по отношению к уровню тромбоцитов;
- Симптомы интоксикации (гипертермия, снижение массы тела);
- Патология со стороны других органов и систем (спленомегалия, гепатомегалия, лимфаденопатия, патология молочных желез, сердца, легких, щитовидной железы);
- Врожденные аномалии, дисплазия соединительной ткани.

Алгоритм диагностики на основании мазка периферической крови

Image



Протокол обследования

- Клинический анализ крови с подсчетом тромбоцитов по мазку (по Фонио)
- Цитологическое исследование костного мозга (миелограмма)
- Функциональные пробы печени (АСТ, АЛТ, ЛДГ, билирубин)
- Функциональные пробы почек
- Ревматоидные пробы (на СКВ и другие коллагенозы)
- Маркеры гепатитов В, С, ВИЧ
- Антитромбоцитарные антитела Антитела к ТПО
- Активные АТ (IgM) к группе герпес-вирусов (ЦМВ, ЭБВ)
- Коагулограмма
- Маркеры тромбофилии (при наличии тромбозов в анамнезе)
- Антиядерные антитела, антитела к двуспиральной ДНК
- Антитела к кардиолипину 1, бета-2-гликопротеину (IgM и IgG)
- Прямая проба Кумбса
- УЗИ органов брюшной полости
- Рентгенография или КТ органов грудной клетки
- Иммунохимический анализ крови

Классификация ИТП по характеру и выраженности геморрагического синдрома (по ВОЗ)

Image

Степень	Выраженность кровопотери	Пример
0	Нет геморрагий	
1	Петехии и экхимозы (единичные)	Петехии, кровотечения из слизистых оболочек, кровоизлияния в склеры без нарушения зрения
2	Незначительная кровопотеря	Мелена, рвота кровью, гематурия, кровохарканье
3	Выраженная потеря крови	Любое кровотечение, требующее переливания крови или кровезаменителей
4	Тяжелая кровопотеря	Кровоизлияния в головной мозг или сетчатку глаза, кровотечения с летальным исходом

Классификация ИТП по длительности

Image

Классификация ИТП	
Впервые диагностированная	В течение 3 месяцев после постановки диагноза
Персистирующая	От 3 до 12 месяцев после постановки диагноза
Хроническая	Длительностью более 12 месяцев

Течение заболевания у взрослых и детей

Image

Классификация ИТП	
Впервые диагностированная	В течение 3 месяцев после постановки диагноза
Персистирующая	От 3 до 12 месяцев после постановки диагноза
Хроническая	Длительностью более 12 месяцев

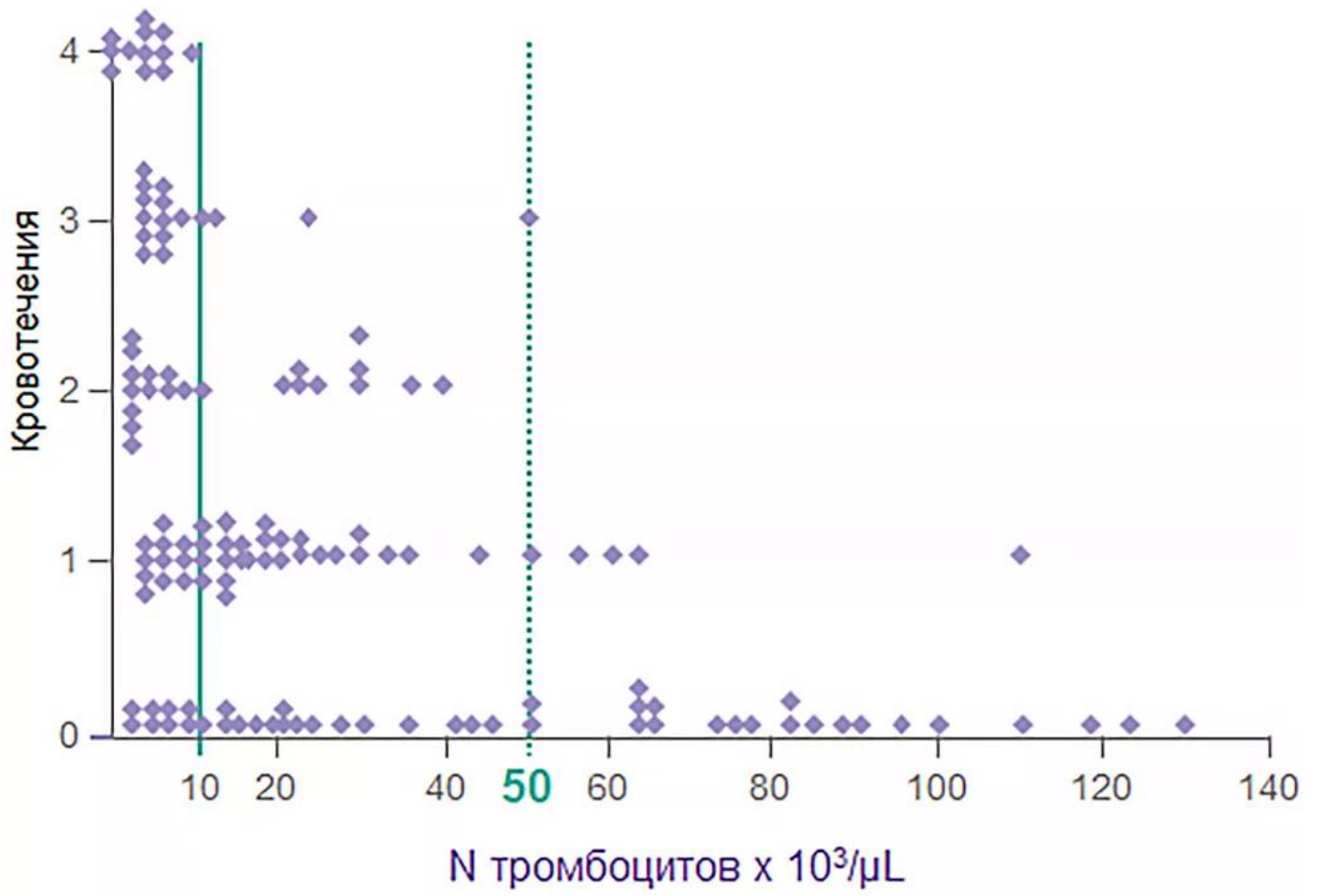
Классификация ИТП по течению

Image

Взрослые	Дети
Хроническое течение у большинства пациентов ¹⁹	Как правило, острое течение, транзиторное ¹⁹⁻²¹
Отсутствие явных триггеров ^{19,20}	Часто предшествует вирусная инфекция ^{19,20}
Спонтанные ремиссии < 10%^{19,22}	Спонтанные ремиссии > 80%^{19,20}
Тяжелое персистирующее течение ~ 10–35% ²⁰	
Прогнозируемые показатели 5-летней смертности: от 2,2% для пациентов < 40 лет до 47,8% для пациентов > 60 лет ²³	Низкий риск летального исхода и тяжелых кровотечений ²¹
Женщины болеют в 2 раза чаще мужчин ²⁴	Женский пол = мужской пол ²⁴

Риск кровотечений возрастает при уровне тромбоцитов < 50 тыс/мкл

Image



Image

0	Нет кровотечения
1	Минимальные кровотечения после травмы
2	Спонтанные кровотечения, которые сами прекращаются
3	Спонтанные, но настораживающие кровотечения
4	Тяжелые жизнеугрожающие кровотечения

Риск кровотечений возрастает при уровне тромбоцитов < 50 тыс/мкл

Image

Факторы риска кровотечений

Низкое количество тромбоцитов	
< 10 × 10 ⁹ /л против > 20 × 10 ⁹ /л	Отношение рисков: 46,3 , 95% ДИ: 19,4–110,6
от 10 до 19 × 10 ⁹ /л против > 20 × 10 ⁹ /л	Отношение рисков: 5,1 , 95% ДИ: 2,3–11,2
Женский пол	Отношение рисков: для мужчин 0,4 , 95% ДИ: 0,2–0,8
Терапия НПВС	Отношение рисков: 4,4 , 95% ДИ: 1,1–18,7

Факторы риска больших кровотечений

Терапия антикоагулянтными препаратами	Отношение рисков: 4,5 , 95% ДИ: 1,4–14,4
--	---

- Количество тромбоцитов, женский пол, прием НПВС и антикоагулянтов должны рассматриваться при оценке риска кровотечений.
- Тяжелое кровотечение, вероятно, связано не с уровнем тромбоцитов, а с индивидуальными особенностями больного.

Рекомендации Международного консенсусного отчета по диагностике первичной ИТП у детей и взрослых, 2019

- Диагноз ИТП основан главным образом на исключении других причин изолированной тромбоцитопении по данным анамнеза, физикального обследования, анализа крови и мазка периферической крови (исключение других гематологических расстройств, включая наследственную тромбоцитопению и псевдотромбоцитопению).
- При проведении терапии необходимо контролировать ответ на нее путем мониторинга содержания тромбоцитов.
- Первичный диагноз должен ставиться на основании полного анамнеза, результатов физикального обследования, общего анализа крови и экспертной оценки мазка периферической крови (рекомендация класса С).
- Согласно имеющимся данным, если имеется изолированная тромбоцитопения и отсутствуют отклонения результатов физикального обследования или исследования мазка крови, то исследование костного мозга не требуется (рекомендация класса В), независимо от того, рекомендуется лечение или нет.
- В отдельных географических регионах первичное диагностическое обследование должно включать обнаружение *Helicobacter pylori* посредством уреазного дыхательного теста или теста на антиген в кале (уровень доказательности IIa; класс рекомендации В).
- Большинство авторов проводят всем взрослым пациентам на регулярной основе тесты на вирус гепатита В (HBV), ВИЧ и вирус гепатита С (HCV) (уровень

доказательности IIb).

- Количественное определение иммуноглобулинов (Ig) показано для исключения синдрома иммунодефицита (уровень доказательности IV; рекомендация класса C) или до ВВИГ. У детей уровень Ig можно измерять в начале лечения и необходимо измерять при стойком и хроническом течении ИТП в рамках переоценки состояния.
- Исследование костного мозга может быть целесообразно в случае рецидива после ремиссии, отсутствия ответа на начальную терапию, когда встает вопрос о спленэктомии или обнаружения других отклонений количества или морфологии клеток крови (уровень доказательности III; класс рекомендации C). В идеале данное исследование должно включать оценки методами аспирации, биопсии, проточной цитометрии и цитогенетического анализа (уровень доказательности IV; рекомендация класса C).
- ИТП может быть первичной или вторичной, то есть развивающейся вследствие других медицинских состояний, имеющих на момент постановки диагноза. Выделяют впервые выявленную (0–3 месяца), стойкую (> 3–12 месяцев) и хроническую форму ИТП (> 12 месяцев).

Для постановки диагноза ИТП следует исключить состояния, приводящие к снижению уровня тромбоцитов:

Image

Ранее установленный или возможный высокий риск патологических состояний, которые могут быть связаны с иммунной тромбоцитопенией (например, инфекциями (ВИЧ, HCV, HBV)), аутоиммунными/ иммунодефицитными состояниями (ВНИ, системная красная волчанка или АФС) и злокачественными новообразованиями (например, лимфопролиферативными заболеваниями).

Image

Заболевание печени (включая цирроз печени или портальную гипертензию).

Image

Спленомегалия.

Image

Прием лекарственных препаратов, злоупотребление алкоголем, употребление хинина (тонизирующий напиток), воздействие токсинов из окружающей среды, химиотерапия.

Image

Заболевания костного мозга, включая [миелодиспластические синдромы](#), лейкозы, другие злокачественные заболевания, метастазы, миелофиброз, апластическую анемию, мегалобластную анемию, миелофтиз и болезнь Гоше.

Image

Недавние переливания крови (в редких случаях встречается посттрансфузионная пурпура) и вакцинации.

Image

Наследственная тромбоцитопения: TAR-синдром, радиоульнарный синостоз, врожденная амегакариоцитарная тромбоцитопения, синдром Вискотта-Олдрича, MҮН9-связанное заболевание, синдром Бернара-Сулье, БВ типа IIB, БВ тромбоцитарного типа.

Image

Другие тромбоцитопенические расстройства (ДВС, ТТП, ГУС, синдром Эванса).

Рекомендации Международного консенсусного отчета по диагностике первичной ИТП у детей и взрослых, 2019

Image

Базовый план обследования всех пациентов	Тесты на потенциальную пользу для лечения пациента с ИТ	Тесты на неподтвержденную или неточную пользу*
Анамнез пациента	Гликопротеин-специфические антитела (могут применяться в трудных случаях, низкая чувствительность, не первичный диагностический метод)	Уровень ТПО
Семейный анамнез	Антифосфолипидные антитела (включая антитела к кардиолипину и волчаночный антикоагулянт) при наличии клинических признаков антифосфолипидного синдрома	Фракция ретикулярных тромбоцитов/незрелых тромбоцитов
Физикальное обследование	Антитела к тиреоидным гормонам и показатели функции щитовидной железы	
ОАК и содержание ретикулоцитов	Тест на беременность для женщин детородного возраста	Время свертывания крови
Мазок периферической крови	Антиядерные антитела	Сывороточный комплемент
Количественное определение Ig ⁺	ПЦР на ЭБВ, ЦМВ и парвовирус	
Группа крови (Rh)	Исследование костного мозга (у отдельных пациентов; см. текст)	
ВИЧ ‡	Прямой антиглобулиновый тест	
HCV ‡	<i>H. pylori</i> ‡	
HBV		

Примечание.

ЦМВ — цитомегаловирус; **ЭБВ** — вирус Эпштейна-Барр; **ПЦР** — полимеразная цепная реакция; **ЧТВ** — частичное тромбопластиновое время; **Rh** — резус; **ТПО** — тромбopoэтин.

* Значение этих исследований для дифференциальной диагностики ИТП от других тромбоцитопений не подтверждено, они не являются основанием для выбора лечения. † Количественное определение Ig обосновано для [детей с ИТП](#) и рекомендовано для детей со стойкой или хронической ИТП в рамках переоценки. ‡ Рекомендовано большинством членов рабочей группы для взрослых пациентов из соответствующего географического региона.

Список литературы

1. Ashok B. Raj. Immune Thrombocytopenia: Pathogenesis and Treatment Approaches. J Hematol Transfus 5(1): 1056.
2. Cines D.B., Liebman H., Stasi R. Pathobiology of secondary immune thrombocytopenia. Semin Hematol. 2009;46(1 Suppl 2):S2-14.
3. Arnold D.A., Patriquin C., Toltl L.J. et al. Diseases of platelet number: immune thrombocytopenia, neonatal alloimmune thrombocytopenia, and posttransfusion

purpura. In: Hoffman R.

4. Benz E.J., Silberstein L.E. et al., eds. Hematology: Basic Principles and Practice. 6th ed. Philadelphia, PA: Saunders, Elsevier Ins.; 2013:1883-1894.
5. Deutsch V.R. & Tomer A. Br J Haematol 2006;134:453.
6. Kaushansky K. Stem Cells 1997;15(Suppl 1):97.
7. Heckl D. et al. Blood 2011;117:3737.
8. Savoia A. et al. Haematologica 2007;92:1186.
9. Walne A.J. et al. Haematologica 2012;97:524.
10. Cantor A.B. Thrombocytopoiesis. In: Hoffman R., Benz E.J., Silberstein L.E. et al., eds. Hematology: Basic Principles and Practice. 6th ed. Philadelphia, PA: Saunders, Elsevier.
11. Francesco Rodeghiero et al. Blood (2009) 113 (11): 2386–2393.
12. Neunert C. et al. The American Society of Hematology 2011 evidence based practice guideline for immune thrombocytopenia. Blood. 2011; 117(16): 4190-207. doi: 10.1182/blood-2010-08-302984.
13. Provan D. et al. International consensus report on the investigation and management of primary immune thrombocytopenia. Blood. 2010; 115(2): 168-86. doi: 10.1182/blood-2009-06-225565.
14. Меликян А.Л. с соавт. Предварительные результаты эпидемиологического исследования идиопатической тромбоцитопенической пурпуры у взрослых в Российской Федерации. Гематология и Трансфузиология, 2019, 64(4) 436-446.
15. <http://www.emedicine.com/emerg/TOPIC282.HTM>
16. <http://www.medlinks.ru/article.php?sid=23252>
17. Меликян А.Л. Гематология и трансфузиология, Vol.62, №1, 2017, suppl.1. Клинические рекомендации по лечению идиопатической тромбоцитопенической пурпуры у взрослых. <http://cr.rosminzdrav.ru/schema.html?id=127#/text>
18. Меликян А.Л. Дифференциальная диагностика тромбоцитопений. Онкогематология, 1, 2017. DOI: 10.17650/1818-8346-2017-12-1-78-87.
19. Stasi R. et al. Mayo Clin Proc 2004; 79: 504–22.
20. British Committee for Standards in Haematology General Haematology Task Force. Br J Haematol 2003; 120: 574–96.
21. Kumar M. et al. Am J Hematol 2005; 78: 181–7.
22. Cines D.B. et al. Blood 2005; 106: 2244–51.
23. Cohen Y.C. et al. Arch Intern Med 2000; 160: 1630–8.
24. Cines D.B. et al. N Engl J Med 2002; 346(13): 995–1008.
25. Lacy et al. Semin Thromb Haemost 3, 160-4 (1977).
26. Marie PielJulian et al. Risk Factors for Bleeding, Including Platelet Count Threshold, in Newly Diagnosed ITP Patients. Blood 2017 130:1041.
27. Provan D., Arnold D.M., Bussel J.B. et al. Updated international consensus report on the investigation and management of primary immune thrombocytopenia. Blood Adv. 2019;3(22):3780-3817. doi:10.1182/bloodadvances.2019000812.

11213641/REV/WEB/07.24/0

Теги

- Гематология

Source URL:

<https://www.pro.novartis.ru/therapeutical-areas/hematology/idiopaticheskaya-trombocitopenicheskaya-purpura>