

Факты об аксСпА, аксиальном спондилоартрите
Image



Факты об аксСпА, аксиальном спондилоартрите

Оглавление

[Факторы риска прогрессирования](#)

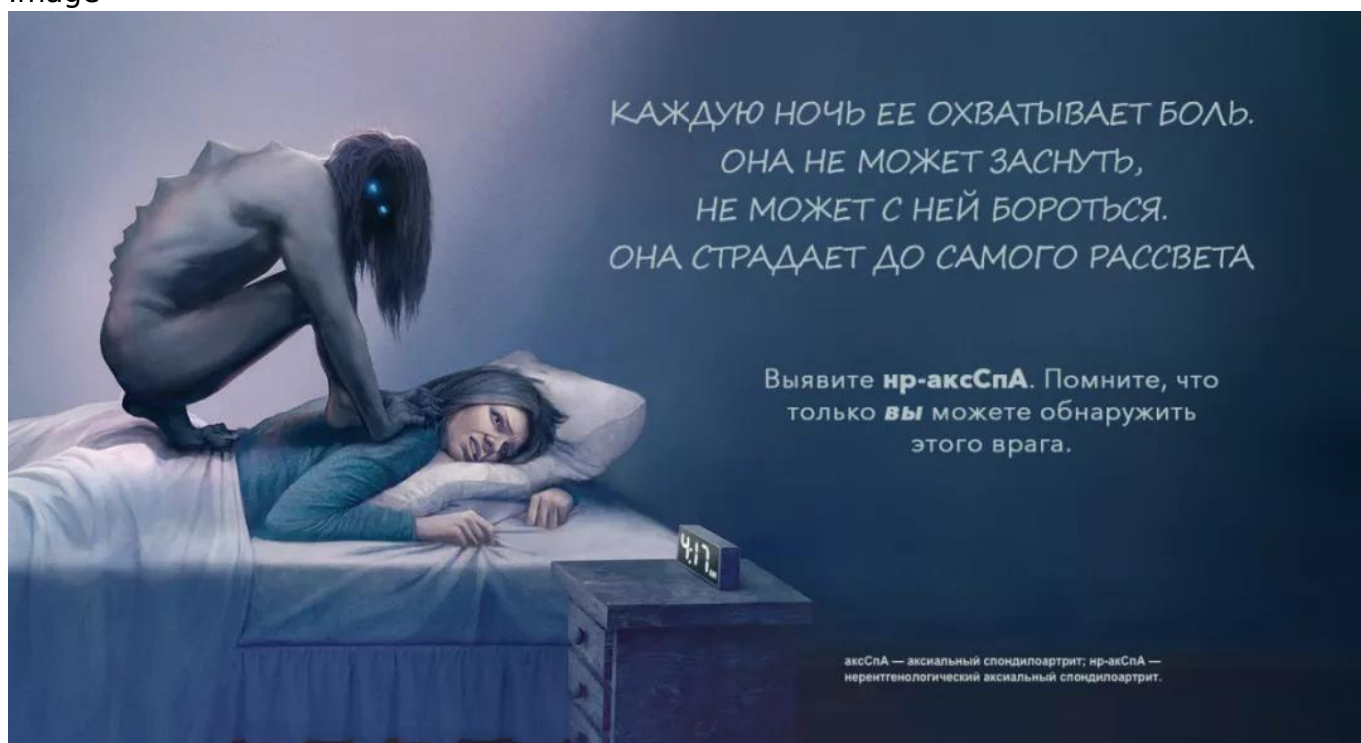[Нр-аксСпА и АС](#)

[Выявление аксСпА](#)

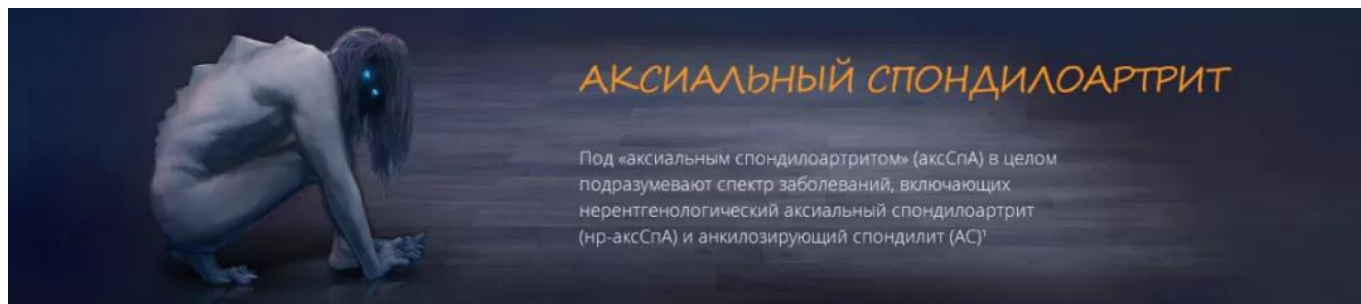
[Выявление ВБС](#)

[Проявления аксСпА у женщин отличаются от проявлений у мужчин](#)

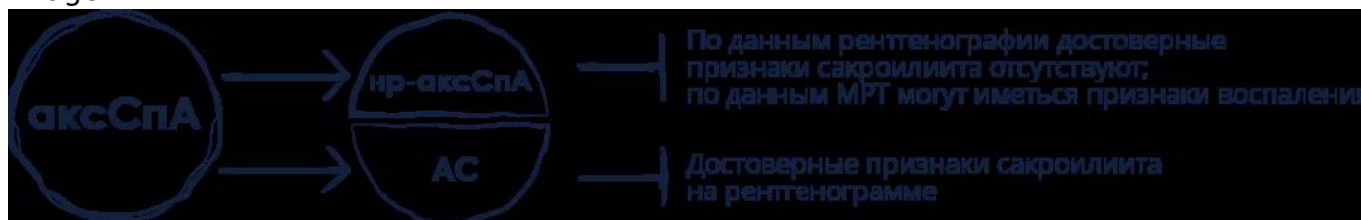
Image



Image



Image



По меньшей мере у 50% пациентов отмечается прогрессирование заболевания от нр-аксСпА до АС².

Факторы риска прогрессирования²

Image

Наличие антигена HLA-B27

Image

Высокая воспалительная активность

- Повышенный уровень С-реактивного белка
- Воспалительные изменения крестцово-подвздошных суставов по данным МРТ

Image

Боль в ягодицах

Image

Курение

Image

Увеит в анамнезе

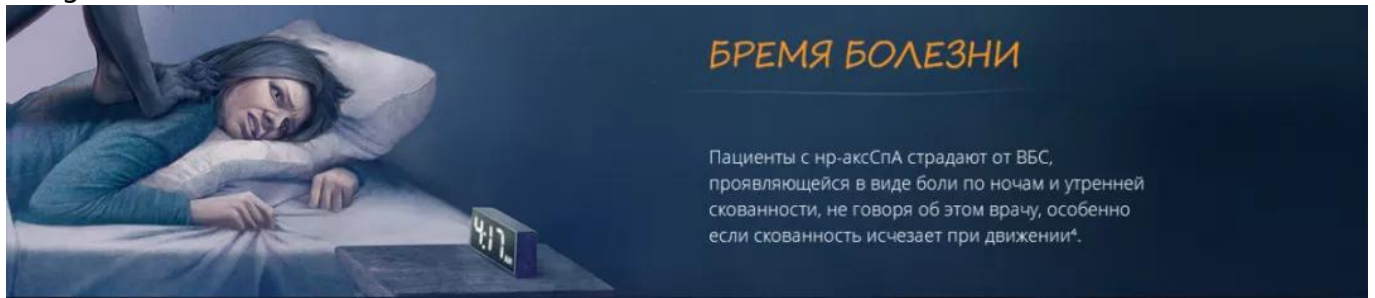Image

Сакроилиит I-II стадии

АксСпА может стать настоящим кошмаром для пациентов независимо от того, видны ли его признаки на рентгенографическом снимке.

АС — анкилозирующий спондилит; **CRP** — С-реактивный белок; **HLA** — человеческий лейкоцитарный антиген; **МРТ** — магнитно-резонансная томография.

Image



И нр-аксСпА, и АС характеризуются значительной и сравнимой симптоматической нагрузкой³.

Image

Боль

Image

Утомляемость

Image

Нарушение функции

Image

Снижение производительности

Image

Снижение активности

Нр-аксСпА и АС⁵⁻⁷

Сходства

- Клиническая картина
- Интенсивность боли
- Снижение функциональных способностей
- Ухудшение качества жизни*
- Общая оценка заболевания пациентом

Различия

- Рентгенологические признаки повреждения при АС
- Ограниченная подвижность нижней части позвоночника при АС
- При нр-аксСпА соотношение женщин и мужчин 2:1
- При АС соотношение мужчин и женщин 2:1

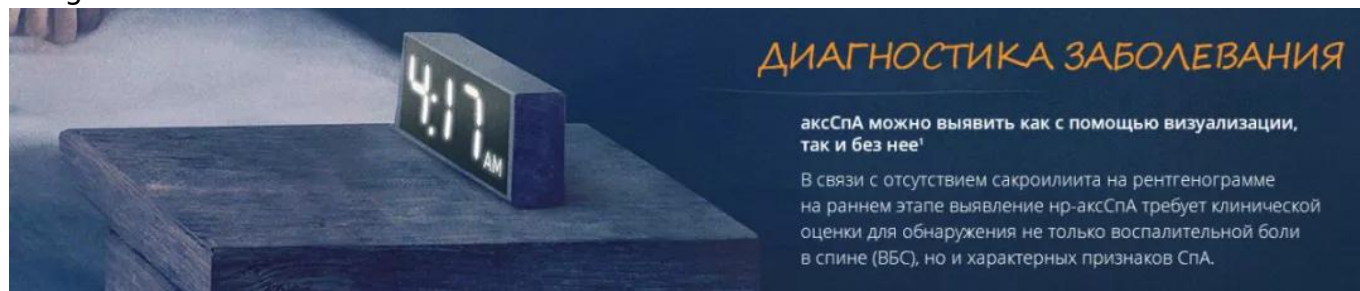У ревматологов есть уникальная возможность выявить у пациента заболевание по

клиническим признакам еще до того, как аксСпА можно будет визуализировать на рентгенограмме.

* По данным опросников SF-36 и ASQoL⁵.

АС — анкилозирующий спондилит; **ASQoL** — качество жизни при анкилозирующем спондилите; **axSpA** — аксиальный спондилоартрит; **CRP** — С-реактивный белок; **HRQoL** — качество жизни, обусловленное состоянием здоровья; **ВБС** — [воспалительная боль в спине](#); **nr-аксСпА** — нерентгенографический аксиальный спондилоартрит; **SF-36** — краткая форма оценки здоровья из 36 пунктов.

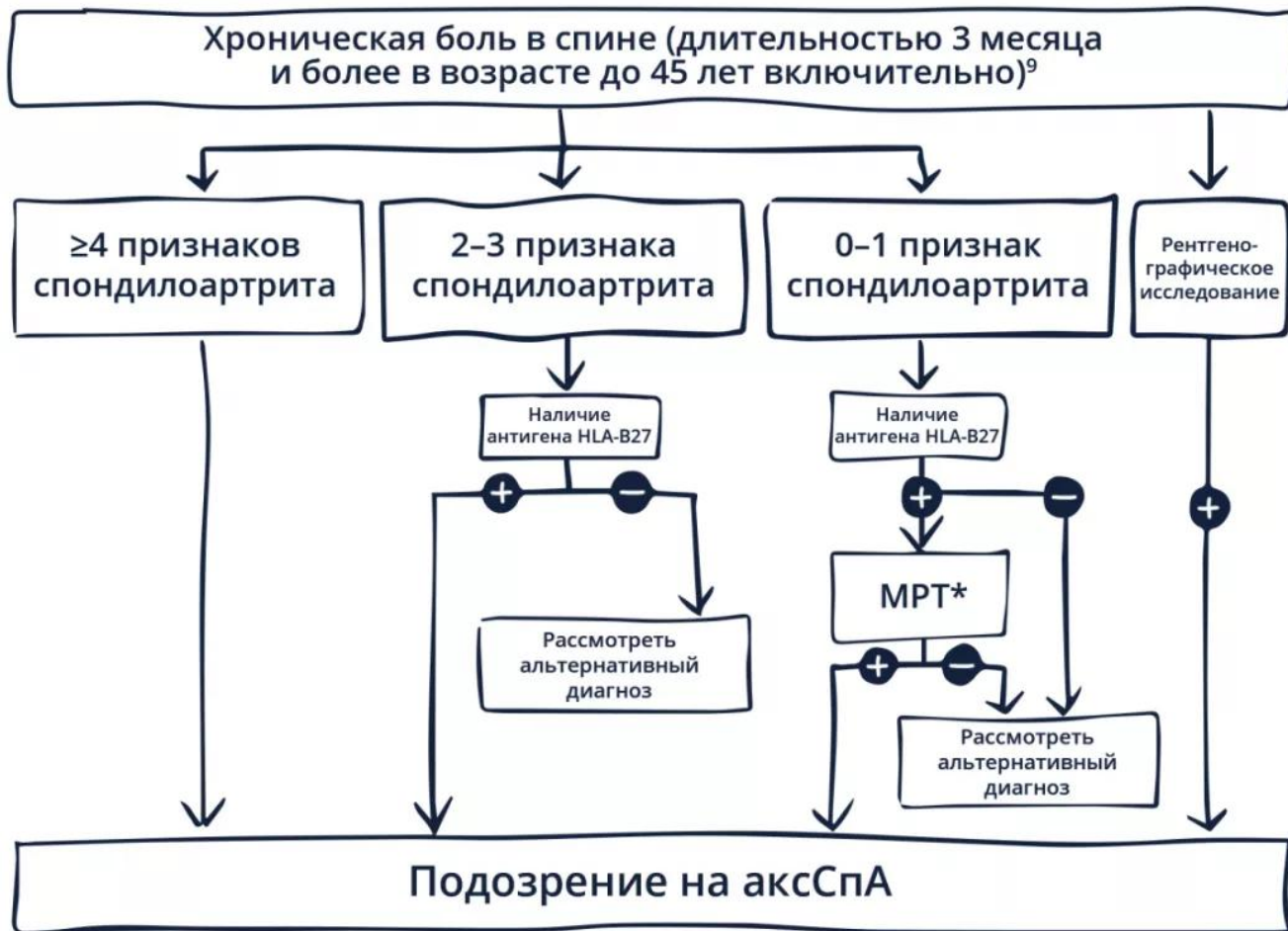
Image



Выявление аксСпА

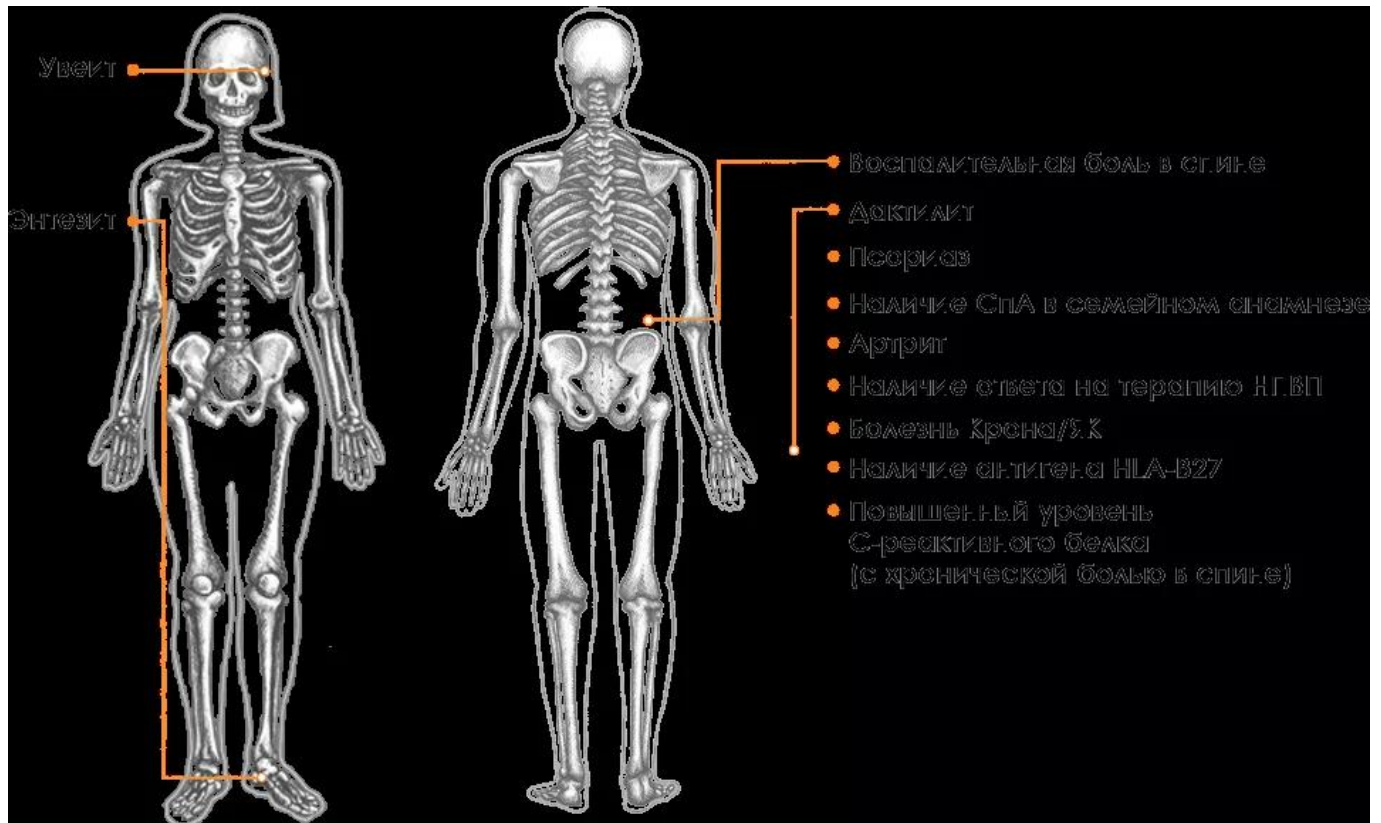
Надлежащие диагностические обследования, направленные на выявление объективных признаков воспаления и ряда признаков СпА, могут привести к повышению выявляемости аксСпА¹. Вероятность развития заболевания возрастает на фоне некоторых признаков СпА⁸.

Image



Частым симптомом нр-аксСпА является ВБС, которая может проявляться в виде ночной боли в спине⁴. Испытывают ли ваши пациенты подобные боли? Чтобы выявить нр-АСпА, нужно опираться на результаты клинической оценки и объективные признаки воспаления, положительные результаты генетического анализа и наличие как минимум двух характерных признаков СпА^{1,10*}.

Image



* К объективным признакам воспаления также относятся повышение уровня С-реактивного белка (при хронической боли в спине), энтезит, дактилит и воспаление по данным МРТ¹⁰.

Выявление ВБС

- Пациенты с ВБС обычно моложе 45 лет, а фибромиалгия и механическая боль могут возникать в любом возрасте^{4,11}
- Боль уменьшается при движении, как при фибромиалгии, в отличие от механической боли, выраженность которой снижается в состоянии покоя^{4,11}
- Болезненные пробуждения во второй половине ночи в отличие от фибромиалгии и механической боли, при которой отмечаются различные проявления длительной боли^{4,11}
- Утренняя скованность длится больше 30 минут, в отличие от легкой, непродолжительной утренней скованности при механической боли^{4,12}

Выявите аксСпА на раннем этапе и помогите вашим пациентам избежать еще одной мучительной ночи.

ASAS — критерии оценки международного общества по изучению спондилоартрита (Assessment of SpondyloArthritis international Society); **аксСпА** — аксиальный спондилоартрит; **CRP** — С-реактивный белок; **HLA** — человеческий лейкоцитарный антиген; **МРТ** — магнитно-резонансная томография; **нр-аксСпА** — нерентгенологический аксиальный спондилоартрит; **НПВП** — нестероидные противовоспалительные препараты; **СпА** — спондилоартрит.

Image

ГЕНДЕРНЫЕ РАЗЛИЧИЯ

нр-аксСпА: настоящий кошмар, особенно для женщин

Если АС встречается у мужчин в два раза чаще, чем у женщин, то об нр-аксСпА можно сказать обратное: две трети пациентов составляют женщины⁷.



Нр-аксСпА чаще поражает женщин⁷

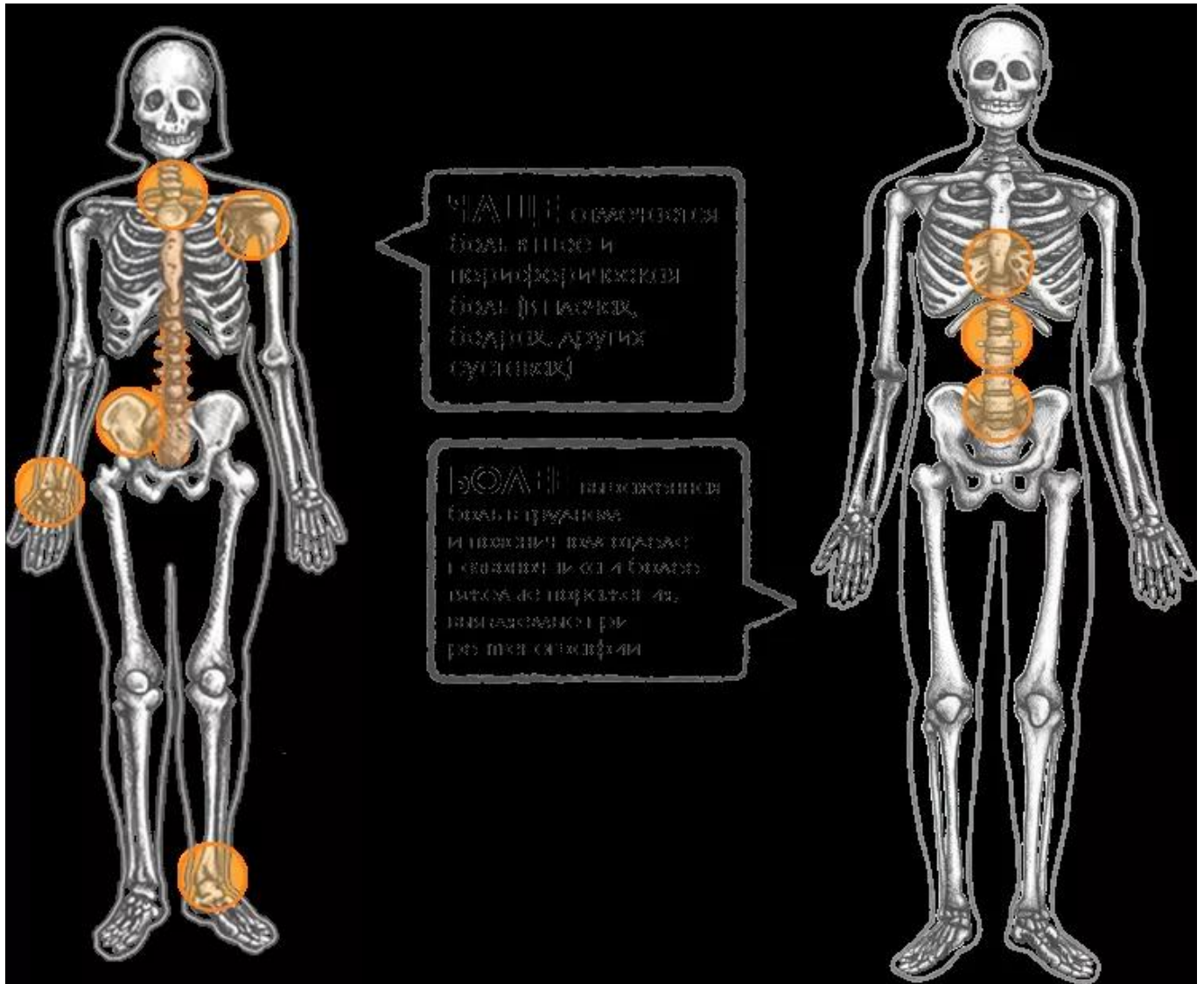
В целом аксСпА выявляется у женщин позже, чем у мужчин. Это может быть вызвано тем, что у женщин наблюдается менее тяжелое или более медленное прогрессирование рентгенологических нарушений, даже если симптомы сохраняются в течение нескольких лет^{7,13}. Несмотря на отсутствие видимых повреждений на рентгенограмме, выраженность клинических симптомов при нр-аксСпА все же сравнима с таковой при АС³.

Кроме того, симптомы могут совпадать с симптомами фибромиалгии — еще одного синдрома, который чаще встречается у женщин, чем у мужчин. Это обстоятельство может привести к более позднему выявлению заболевания у женщин^{11,14}.

Проявления аксСпА у женщин отличаются от проявлений у мужчин

У женщин и у мужчин с аксСпА могут отмечаться разные симптомы. Например, периферическая боль чаще наблюдается у женщин^{15*}.

Image



* Участникам исследования был поставлен диагноз АС¹⁵.

Если вы наблюдаете пациенток младше 45 лет, страдающих от ВБС и ночной боли, проведите оценку на наличие нр-аксСпА.

АС — анкилозирующий спондилит; **аксСпА** — аксиальный спондилоартрит; **ВБС** — воспалительная боль в спине; **нр-аксСпА** — нерентгенологический аксиальный спондилоартрит.

Список литературы

1. Rudwaleit M, van der Heijde D, Landewé R, et al. The development of Assessment of SpondyloArthritis international Society classification criteria for axial spondyloarthritis (part II): validation and final selection. *Ann Rheum Dis*. 2009;68(6):777-783.
2. Protopopov M, Poddubnyy D. Radiographic progression in non-radiographic axial spondyloarthritis. *Expert Rev Clin Immunol*. 2018;14(6):525-533.
3. Mease PJ, van der Heijde D, Karki C, et al. Characterization of patients with ankylosing spondylitis and nonradiographic axial spondyloarthritis in the US-based Corrona Registry. *Arthritis Care Res (Hoboken)*. 2018;70(11):1661-1670.
4. Strand V, Singh JA. Evaluation and management of the patient with suspected inflammatory spine disease. *Mayo Clin Proc*. 2017;92(4):555-564.
5. Kiltz U, Baraliakos X, Karakostas P, et al. Do patients with non-radiographic axial spondylarthritis differ from patients with ankylosing spondylitis? *Arthritis Care Res (Hoboken)*. 2012;64(9):1415-1422.
6. Malaviya AN, Kalyani A, Rawat R, Gogia SB. Comparison of patients with ankylosing spondylitis (AS) and non-radiographic axial spondyloarthritis (nraxSpA) from a single

- rheumatology clinic in New Delhi. *Int J Rheum Dis.* 2015;18(7):736-741.
7. Boonen A, Sieper J, van der Heijde D, et al. The burden of non-radiographic axial spondyloarthritis. *Semin Arth Rheum.* 2015;44(5):556-562.
 8. Rudwaleit M, Khan MA, Sieper K. The challenge of diagnosis and classification in early ankylosing spondylitis: do we need new criteria? *Arthritis Rheum.* 2005;52(4):1000-1008.
 9. Sieper J, Braun J, Dougados M, Baeten D. Axial spondyloarthritis. *Nat Rev Dis Primers.* 2015;1:1-16.
 10. Vidal C, Lukas C, Combe B, et al. Poor efficacy of TNF inhibitors in non-radiographic axial spondyloarthritis in the absence of objective signs: a bicentric retrospective study. *Joint Bone Spine.* 2018;85(4):461-468.
 11. Chakrabarty S, Zoorob R. Fibromyalgia. *Am Fam Physician.* 2007;76(2):247-254.
 12. Sieper J, Rudwaleit M. Early referral recommendations for ankylosing spondylitis (including pre-radiographic and radiographic forms) in primary care. *Ann Rheum Dis.* 2005;64(5):659-663.
 13. Rusman T, van Vollenhoven RF, van der Horst-Bruinsma IE. Gender differences in axial spondyloarthritis: women are not so lucky. *Curr Rheumatol Rep.* 2018;20(6):35.
 14. Baraliakos X, Regel A, Kiltz U, et al. Patients with fibromyalgia rarely fulfil classification criteria for axial spondyloarthritis. *Rheumatology (Oxford).* 2018;57(9):1541-1547.
 15. Lee W, Reveille JD, Davis JC Jr, Leach TJ, Ward MM, Weisman MH. Are there gender differences in severity of ankylosing spondylitis? Results from the PSOAS cohort. *Ann Rheum Dis.* 2007;66(5):633-638.
-

Теги

- Ревматология
-

Source URL:

<https://www.pro.novartis.ru/therapeutical-areas/rheumatology/axial-spondyloarthritis/fakty-ob-aksspa-aksialnom-spondiloartrite>