


Классификация меланомы


Image



Классификация меланомы

В настоящее время используются несколько классификаций меланомы. В первую очередь рекомендуется опираться на **Международную гистологическую классификацию меланоцитарных опухолей кожи**¹. Она основана на локализации опухоли, происхождении и периодичности инсоляции. Основные ее группы включают:

Image

Тип меланоцитарной опухоли	Изображение	Наиболее часто встречающиеся мутации
Меланоцитарные опухоли кожи, эпизодически подвергающейся солнечному воздействию		50% BRAF 20% NRAS 0% KIT
Меланоцитарные опухоли возникающие на коже, подвергаемой хронической инсоляции		10% BRAF 10% NRAS 2% KIT
Меланоцитарные опухоли гениталий и слизистых оболочек		20% KIT 15% NRAS 5% BRAF
Акральная меланома		15% BRAF 15% NRAS 15% KIT
Уvealная меланома		55% GNA11 25% GNAQ
Меланоцитарные опухоли, происходящие из голубого невуса		Иницирующие мутации в сигнальном пути Gαq (GNAQ, GNA11 и др.)
Меланоцитарные опухоли из врожденных невусов		При больших и гигантских врожденных невусах — мутация NRAS При малых и средних врожденных невусах — мутации BRAF

Классификация по стадии заболевания предусматривает использование объединенной TNM/UICC/AJCC системы стадирования меланомы кожи в 8-й редакции^{2,3}. В соответствии с ней для оценки стадии меланомы необходимо учитывать следующие критерии:

- для первичной меланомы — толщина опухоли, наличие или отсутствие изъязвления, митотический индекс (количество митозов на 1 мм при толщине опухоли менее 1 мм);
- для метастазов в регионарных лимфоузлах — количество пораженных лимфоузлов, характер поражения (макро-/микро-), наличие или отсутствие изъязвления первичной опухоли;
- для отдаленных метастазов — их локализация и уровень лактатдегидрогеназы (ЛДГ).

Классификация по толщине опухоли (классификация по Breslow) и уровню ее инвазии в нижние слои дермы (классификация по Clark) — рис. 1. Исследования доказывают высокую значимость этих показателей, причем толщина опухоли и плотность клеток меланомы могут иметь прогностическое значение⁴⁻⁶.

Image

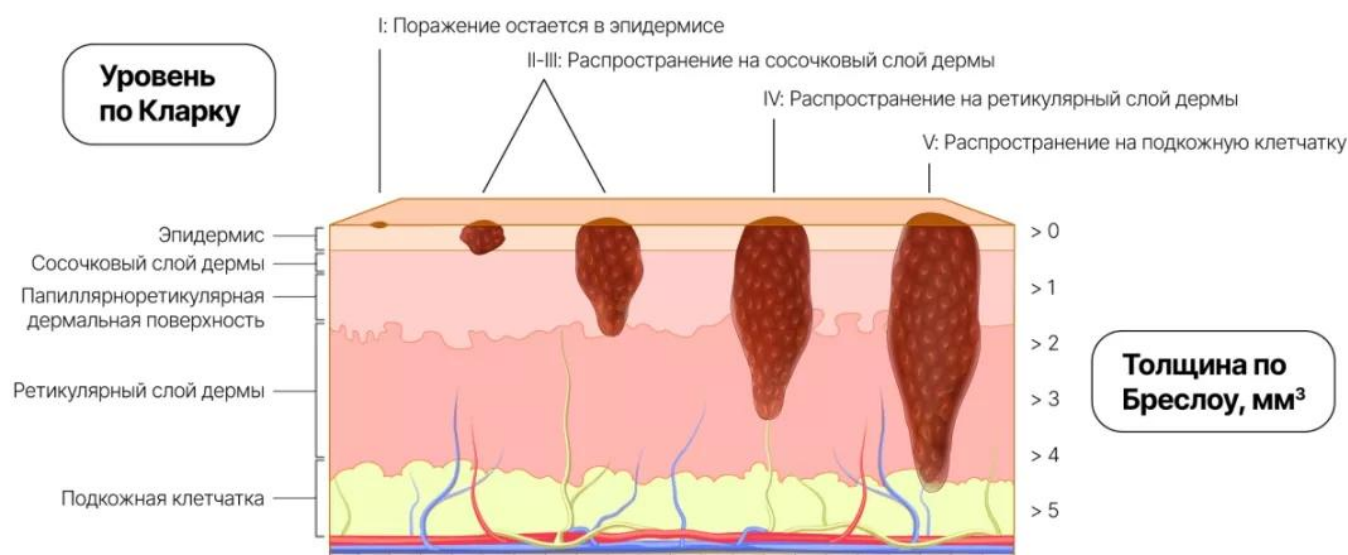


Рисунок 1. Глубина инвазии по Clark и толщина опухоли (мм) по Breslow

Глубина инвазии **по Clark:**

- I уровень — меланома, ограниченная эпидермисом, без инвазии через базальную мембрану (меланома in situ);
- II уровень — меланома проникает в сосочковый слой дермы, но не заполняет его;
- III уровень — представляет истинную опухоль, которая характеризуется переходом в фазу вертикального роста, полностью заполняет и растягивает сосочковый слой дермы, образуя узел;
- IV уровень инвазии — распространение клеток опухоли между пучками коллагена в ретикулярном слое дермы;
- V уровень — инвазия в подкожно-жировую клетчатку.

По Breslow оценивается толщина опухоли в миллиметрах, что позволяет более объективно судить об уровне инвазии.

Классификация по клиническим формам предусматривает следующие морфологические типы:

- **Поверхностно-распространяющаяся меланома** имеет наиболее благоприятный прогноз. Радиальный рост образования может продолжаться до 10 лет и не давать метастазов. С началом вертикального роста опухоли ее клетки проникают в ретикулярный и подкожно-жировой слои, приводя к метастазированию.

Image

- **Узловая меланома** обладает только вертикальным ростом, который сопровождается инвазией опухолевых клеток в глубокие слои дермы, и имеет высокий риск метастазирования.

Image

- **Меланома типа злокачественного лентиго** до 10–20 лет может иметь только радиальный рост. Однако, в отличие от поверхностно-распространяющейся меланомы, она характеризуется двумя стадиями, соответствующими облигатному предраку и инвазии с переходом в злокачественный процесс.

Image

- **Акрально-лентигозная меланома** чаще всего локализуется на коже ладоней и подошв, в области ногтевого ложа. Этот тип также характеризуется двумя фазами развития: горизонтального и вертикального роста. Отличается более агрессивным течением и ранними метастазами.

Image

Список литературы

1. Клинические рекомендации. Меланома кожи и слизистых оболочек. Версия 2020. Одобрены НПС при Минздраве России 17 июля 2020 года. Утверждены Правлением Ассоциации специалистов по проблемам меланомы 22 июля 2020 года.
2. Строяковский Д.Л., Абрамов М.Е., Демидов Л.В. и др. Практические рекомендации по лекарственному лечению меланомы кожи. Злокачественные опухоли: Практические рекомендации RUSSCO #3s2, 2019 (том 9). С. 243–258.
3. Олексенко В.В., Алиев К.А., Яцков И.А. и др. Новая классификация злокачественной меланомы (uicc tnm, 8th edition, 2018): изменения диагностических подходов // ТМБВ. 2018. № 4.
4. Rashed H., Flatman K., Bamford M. et al. Breslow density is a novel prognostic feature in cutaneous malignant melanoma. *Histopathology*. 2017; 70 (2): 264–272. doi:10.1111/his.13060.
5. Демидов Л.В., Харкевич Г.Ю. Меланома кожи: стадирование, диагностика и лечение / РМЖ. 2003; № 11: 658.

6. Пожарисский К.М., Кудайбергенова А.Г., Леенман Е.Е. Патоморфологическая характеристика и особенности меланомы кожи. Прогностические факторы //Практическая онкология. – 2001. – Т. 2. – №. 4. – С. 23-29.

11235351/ONCO/DIG/07.24/0

Теги

- Онкология
-

Source URL:

<https://www.pro.novartis.ru/therapeutical-areas/oncology/melanoma/information/klassifikatsiya-melanomi>