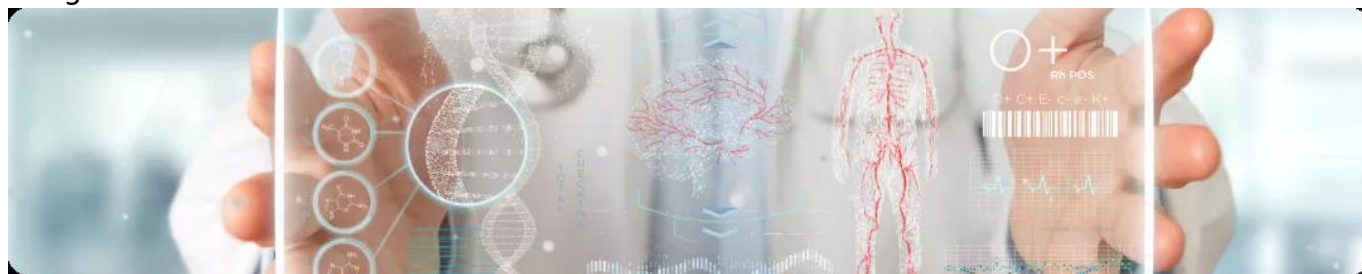


Клинический разбор №1  
Image



## Клинический разбор №1

Коллеги! В рамках проекта «Полиморбидная Академия» мы продолжаем знакомить вас со сложными и неоднозначными клиническими ситуациями.

На приеме возрастной пациент после эпизода декомпенсации СН, с почечной дисфункцией и выраженным ремоделированием миокарда. На фоне морфологических изменений есть одышка при небольшой нагрузке, отек нижних конечностей. Несмотря на проводимую терапию, симптомы сохраняются, как и риск повторных декомпенсаций.

Известно, что каждая новая госпитализация по поводу декомпенсации ХСН повышает риск смерти пациента: после первой медиана выживаемости составляет 2,4 года, а после четвертой — 0,6 года<sup>1</sup>. Поэтому так важно подобрать оптимальную терапию, несмотря на наличие ограничений, и достичь стабилизации течения ХСН.

Узнайте, удалось ли выполнить эту цель, и если да, то как — изучите разбор клинического случая.

1. Alla F. et al. *Heart Fail Rev.* 2007;12:91-5; Cleland J.R. et al. *Eur Heart J.* 2003;24:442-36; Gheorghide M. et al. *Am J Cardiol.* 2005;96:11G-17G; Setoguchi S. et al. *Am Heart J.* 2007;154:260-6

11275290/SAC-VAL\_INC/DIG/04.26/0

---

### Теги

- Кардиология

---

**Source URL:** <https://www.pro.novartis.ru/therapeutic-areas/cardiology/hsn/clinical-case-1>