


Загадочный гнойный гидраденит, часть 2: алгоритм маршрутизации и преимущества мультидисциплинарного подхода в ведении пациентов.

Image



## **Загадочный гнойный гидраденит, часть 2: алгоритм маршрутизации и преимущества мультидисциплинарного подхода в ведении пациентов.**

**Гнойный гидраденит (ГГ) - хроническое рецидивирующее заболевание с** различными проявлениями и сопутствующими заболеваниями, включая ревматологические заболевания (ревматоидный артрит и другие поражения суставов), воспалительные заболевания кишечника (ВЗК), ожирение, синдром поликистозных яичников, псориаз и нарушение функции щитовидной железы<sup>11,12</sup>. Поэтому пациенты с ГГ нуждаются в мультидисциплинарном подходе<sup>11</sup>.

В рамках этого подхода выздоровление рассматривается не как конечный результат, а как процесс, включающий своевременное и быстрое снижение боли и обострения, предупреждение появления новых и устранение существующих гнойных очагов, свищевых ходов и рубцов, обеспечение раннего и стойкого эффекта, повышение качества жизни пациента с ГГ<sup>11-14</sup>.

Мультидисциплинарный подход, возвращая нас к принципу, который изначально был заложен в основу русской клинической школы — «Лечить больного, а не болезнь», предполагает участие в ведении пациента с ГГ следующих специалистов: дерматолога, пластического хирурга, хирурга общей практики, рентгенолога, врача УЗД, медсестры (специалиста по уходу за ранами) и консультативной группы прочих специалистов (акушера-гинеколога, колопроктолога и др.).

Постановка точного диагноза — это единственный способ для пациентов с ГГ получить необходимое лечение<sup>1-7</sup>:

1. диагностика ГГ часто бывает затруднена, и диагноз нередко ставят несвоевременно;

2. факторы, препятствующие постановке диагноза, — ограниченная осведомленность, отсутствие направлений к узкопрофильным специалистами ошибочные диагнозы;
3. поздняя диагностика может привести к прогрессированию ГГ — естественным последствиям отсутствия необходимого лечения.

Диагноз ГГ ставится на основании клинических проявлений и анамнеза пациента<sup>6</sup>:

- 3 ключевых клинических признака, указывающих на диагноз ГГ<sup>6,8</sup>;
- хроническое течение: рецидив ( $\geq 2$  очагов поражения за 6 месяцев);
- внешний вид очагов поражения: глубокие болезненные узлы, абсцессы, свищевые ходы или линейные («шнуровидные») рубцы;
- типичная локализация: вовлечение подмышечных впадин, промежности, паховой, ягодичной и инфрамаммарной областей.

Инструменты для определения стадии ГГ помогают врачам оценить степень тяжести заболевания у пациента, что является критически важным этапом при составлении оптимального плана лечения<sup>9</sup>:

- система стадирования Хёрли — наиболее распространенная в клинической практике система оценки тяжести ГГ<sup>1</sup>;
- IHS4 обязательный на сегодняшний момент инструмент в практике клинициста для оценки степени тяжести и эффективности лечения;
- другие дополнительные инструменты оценки степени тяжести, например, клинический ответ при гнойном гидрадените HiSCR<sup>10</sup>.

С целью своевременного оказания медицинской помощи рекомендуется придерживаться следующего **алгоритма маршрутизации**<sup>6,39</sup> пациентов с подозрением на ГГ:

- Основанием для **направления пациента к дерматовенерологу** является наличие у больного всех 3-х нижеперечисленных характеристик патологического процесса:
  - система стадирования Хёрли — наиболее распространенная в клинической практике система оценки тяжести ГГ<sup>1</sup>;
  - IHS4 обязательный на сегодняшний момент инструмент в практике клинициста для оценки степени тяжести и эффективности лечения;
  - другие дополнительные инструменты оценки степени тяжести, например, клинический ответ при гнойном гидрадените HiSCR<sup>10</sup>.
- К направлению необходимо приложить:
  - Общий (клинический) анализ крови, включая определение лейкоцитарной формулы и количества тромбоцитов;
  - Анализ крови биохимический общетерапевтический, включая исследование уровня креатинина, мочевины, билирубина, определение активности аспартатаминотрансферазы, аланинаминотрансферазы, гамма-глутамилтрансферазы и щелочной фосфатазы;
  - Общий (клинический) анализ мочи;
- Пациенты с ГГ направляются амбулаторным врачом-хирургом **на консультацию к врачу-хирургу стационара** хирургического профиля при наличии следующих показаний:
  - Недостаточная эффективность лечения, проводимого в амбулаторных условиях, пациентов с ГГ средней и тяжелой степени тяжести;

- Наличие флюктуирующих абсцессов, требующих вскрытия;
- Наличие свищевых ходов, требующих иссечения.

Важно отметить, что в здравоохранении появилось новое поколение документов, способствующих реализации принципа: «Лечить больного, а не болезнь», а именно – клинических рекомендаций. Клинические рекомендации позволяют врачу вести пациента в соответствии с научно-доказанной структурированной информацией по вопросам профилактики, диагностики, лечения и реабилитации...с учетом течения заболевания, наличия осложнений, сопутствующих заболеваний и иных факторов, влияющих на результаты оказания медицинской помощи<sup>15</sup>.

В свете обновленных Европейских рекомендаций по ГГ в зависимости от степени тяжести и стадии заболевания предложено придерживаться следующих принципов лечения<sup>8,16-18</sup>:

Степень тяжести заболевания		
Легкая	Средняя	Тяжелая
Клиндамицин для местного применения	<b>Системная терапия</b> 1. Клиндамицин + Рифампицин/ Тетрациклин 2. Ацитретин  <b>Системная терапия</b> Адалимумаб, Секукинумаб	
Стадии заболевания		
Хёрли I	Хёрли II	Хёрли III
Без хирургического вмешательства	Деруфинг, лазеры, местное иссечение	Широкое хирургическое иссечение
<b>Системная терапия</b> Снижение массы тела и отказ от курения Необходимость в обезболивающих Лечение суперинфекций и т.д.		

В отличие от большинства других средств, используемых для лечения ГГ, есть 2 биологических препарата, действительно одобренных по этому показанию: Адалимумаб (блокатор ФНО-α) и Секукинумаб (ингибитор ИЛ-17А — важного медиатора воспалительного процесса). Характерным отличием Секукинумаба является стабильный и благоприятный профиль безопасности по всем показаниям, в т.ч. и при ГГ<sup>19,20</sup>.

## Секукинумаб - это

- Селективный полностью человеческий ингибитор ИЛ-17А.
- Представитель класса ингибиторов ИЛ-17, одобренный для применения в

клинической практике<sup>16,17</sup>.

Секукинумаб – высокоселективное рекомбинантное моноклональное полностью человеческое антитело к ИЛ-17А. Разработан компанией Новартис с использованием технологии трансгенных мышей Medarex (производят моноклональные антитела с высокой специфичностью и очень низкой иммуногенностью)<sup>19</sup>.

Первоначально секукинумаб применялся для лечения псориаза, активного псориатического артрита и активного анкилозирующего спондилита. 31.10.2023 г. МЗ РФ зарегистрировал новое показание для препарата секукинумаб: «Лечение гнойного гидраденита (асне inversa) средней и тяжелой степени тяжести у взрослых пациентов»<sup>20</sup>.

Рекомендуемая доза составляет 300 мг в виде п/к инъекции в качестве начальной дозы на 0, 1, 2 и 3 неделе с последующим ежемесячным введением в качестве поддерживающей дозы, начиная с 4 недели. В зависимости от клинического ответа поддерживающая доза может быть увеличена до 300 мг каждые 2 недели. Каждую дозу 300 мг вводят в виде одной п/к инъекции по 300 мг или двух отдельных п/к инъекций по 150 мг<sup>20</sup>.

## **Секукинумаб включен в проект Российских клинических рекомендаций «Гнойный гидраденит» в 2023 году:**

- 3. Лечение, включая медикаментозную и немедикаментозную терапии, диетотерапию, обезболивание, медицинские показания и противопоказания к применению методов лечения.
- 3.1. Консервативное лечение. Рекомендуются пациентам с гнойным гидраденитом II и III стадии по Хёрли при резистентности к антибактериальным препаратам системного действия ингибиторы фактора некроза опухоли альфа (ФНО-альфа) или секукинумаб. Секукинумаб назначается взрослым пациентам 300 мг подкожно 1 раз в неделю в течение 5 недель, затем 1 раз в 4 недели»<sup>21</sup>.

Расширение показаний и включение в проект клинических рекомендаций во многом объясняется высокой эффективностью и безопасностью секукинумаба, что было подтверждено клиническими исследованиями SUNRISE и SUNSHINE (проводились в период с января 2019 по август 2022 года).

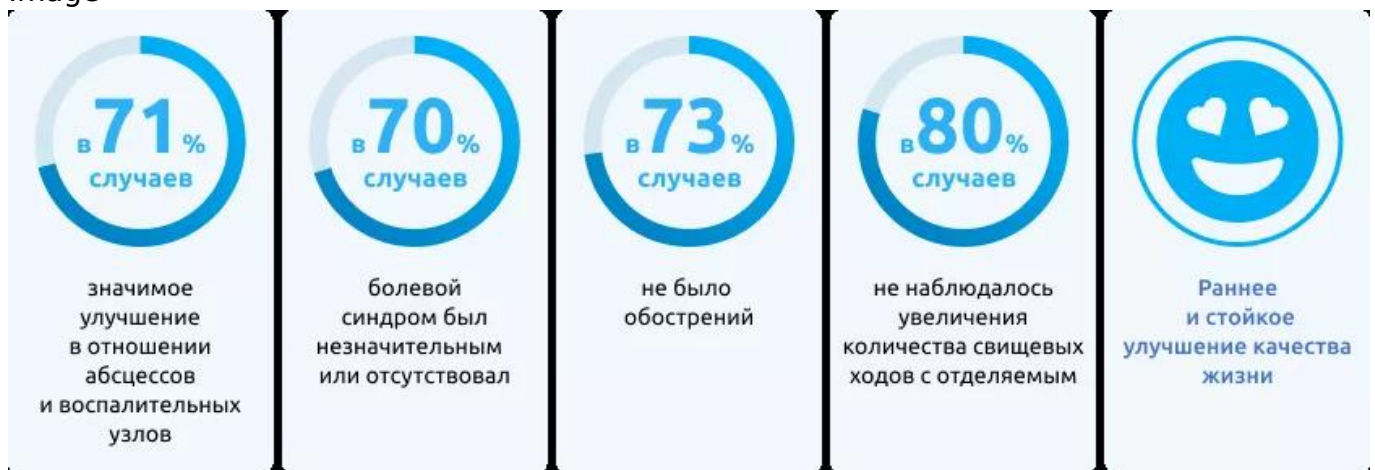SUNRISE и SUNSHINE – 2 идентичных рандомизированных двойных слепых многоцентровых исследования по оценке краткосрочной (16 недель) и долгосрочной эффективности (до 1 года), безопасности и переносимости 2 схем дозирования Секукинумаба подкожно у взрослых пациентов с ГГ средней и тяжелой степени тяжести. В исследованиях приняли участие 1084 пациента из 219 медицинских центров.

## **Объединенный анализ клинических исследований SUNRISE и SUNSHINE показал, что секукинумаб на**

## протяжении 52 недель лечения

- поддерживал устойчивый клинический ответ по шкале HiSCR 50;
- обеспечивал устойчивое снижение количества абсцессов и воспалительных узлов;
- продемонстрировал устойчивое снижение боли;
- показал устойчивое улучшение качества жизни, связанного со здоровьем;
- хорошо переносился, что согласуется с известным профилем безопасности при применении препарата по другим зарегистрированным показаниям; а также
- доля пациентов с обострениями оставалась низкой в течение периода до 52 недель после секукинабом<sup>3</sup>.

Image



На выбор хирургического лечения ГГ оказывают влияние следующие факторы<sup>13,26</sup>:

- площадь и степень тяжести поражения,
- анатомическая область,
- сопутствующие заболевания пациента,
- ранее перенесенные хирургические вмешательства и рубцы,
- предпочтения пациента.

Необходимым условием радикального иссечения очагов воспаления и успешности операции является тщательная предоперационная подготовка пациента с ГГ, которая проводится с целью

1. максимального купирования перифокального воспаления,
2. уменьшения гнойного отделяемого из свищевых ходов,
3. ограничения инфильтратов от здоровой ткани,
4. повышения общей сопротивляемости организма,
5. нормализации температурной реакции,
6. показателей периферической крови и иммунологических показателей.

До проведения оперативного лечения назначается основная лекарственная терапия согласно клиническим рекомендациям и гайдлайнам. Была продемонстрирована эффективность антибиотикотерапии, а также эвакуации гнойных масс с микроорганизмами из свищевых ходов путем промывания их растворами антисептиков<sup>27</sup>.

В зависимости от стадии ГГ целесообразно выполнение следующих видов

Image

Стадия по Херли	Вид хирургического вмешательства	Обоснование
I или II стадия	Разрез и дренаж	Быстрое устранение острых болезненных воспалительных элементов
	Деруфинг	Тканесохраняющая процедура, используемая для хирургического удаления поражений ГГ
II–III стадия	Широкое иссечение	Широко используется для поражений обширных областей, например, в области ягодиц, подмышек, промежности и в перианальной области
	STEER	Является альтернативой широкому иссечению; обеспечивает превосходные косметические результаты
	Иссечение CO2-лазером	Идеально подходит для рецидивирующих поражений, связанных с фиброзом и образованием рубца

Разрез и дренаж обеспечивают быстрое устранение острых болезненных воспалительных элементов при I или II стадии по Хёрли. Таким образом ослабляются

симптомы у пациентов с острыми болезненными абсцессами с флуктуацией. В рамках данной процедуры после выполнения периферической местной анестезии выполняют разрез для дренажа гнойного отделяемого из полости абсцесса путем нажатия пальцами или промывания физраствором. Разрез и дренаж обеспечивают немедленное избавление от боли и дискомфорта, однако частота рецидивов при этом очень высокая – около 100 %<sup>13,28</sup>.

Деруфинг — простая амбулаторная минимально инвазивная тканесохраняющая процедура, используемая для лечения стойких узлов, абсцессов и свищевых ходов на I и II стадиях по Хёрли<sup>13</sup>. Оперативное вмешательство подразумевает удаление поверхностного слоя кожи над узлами, абсцессами или свищевыми ходами для доступа к нижней части поражений одним из методов<sup>13,26</sup>: тупыми ножницами и зондом или электрохирургическим ножом и зондом или углекислотными лазерами (CO<sub>2</sub>). Далее под местной анестезией в отверстие поражения вставляют тупой зонд и исследуют его во всех направлениях на предмет сообщающихся ходов. Затем хирургически удаляют верхнюю поверхность над поражением для доступа к его нижней части<sup>29</sup>. Из нижней части поражения удаляют гнойно-сукровичное отделяемое, после чего поражение оставляют для заживления вторичным натяжением<sup>13</sup>.

Хирургическая техника широкого иссечения обычно используется для лечения свищевых ходов в обширных областях (II–III стадия по Херли), например, в области ягодиц, подмышек, промежности и в перианальной области. Широкое иссечение подразумевает хирургическое удаление пораженной ткани. С пораженной области удаляют кожу на всю толщину, в том числе апокриновые железы и волосяные фолликулы<sup>13,30</sup>. Локализацию и размер ходов, а также скопления жидкости с целью определения операционной области можно исследовать до операции методом МРТ или УЗИ, либо во время операции методом картирования с окрашиванием<sup>13,26</sup>. Раны закрывают первичным закрытием, кожными трансплантатами, либо оставляют заживать вторичным натяжением<sup>13,31</sup>.

Тканесохраняющее иссечение с электрохирургическим отслаиванием (STEEP) обеспечивает превосходные косметические результаты и является альтернативой широкому иссечению для поражений II–III стадии по Хёрли<sup>13</sup>. В рамках этой процедуры под общей анестезией свищевые ходы разрезают электрохирургическим инструментом с проволочной петлей на кончике, затем последовательно выполняют тангенциальное иссечение пораженной ткани до тех пор, пока не будет видно нижнюю часть хода. Процесс разреза синусов и тангенциальной резекции тканей повторяют вплоть до полного удаления пораженной и фиброзной ткани из всей оперируемой области. Края раны зондируют на предмет остаточных свищевых ходов и удаляют их при обнаружении. Рану оставляют заживать вторичным натяжением<sup>32</sup>.

Иссечение углекислотным лазером идеально подходит для рецидивирующих поражений, связанных с фиброзом и образованием рубца. При использовании CO<sub>2</sub>-лазера пораженную ткань, т.е. узлы, абсцессы, фистулы, свищевые ходы и рубцы, «испаряют» с помощью многократной абляции CO<sub>2</sub>-лазером. Процедуру продолжают до тех пор, пока в ране не будет достигнут уровень здоровой подкожной жировой клетчатки; основание и края раны зондируют на предмет остаточных ходов и иссекают их при обнаружении. Послеоперационную рану оставляют заживать вторичным натяжением и накладывают сухие повязки или повязки с мазями и давящие повязки<sup>8,33</sup>.

Послеоперационный уход за раной зависит от таких факторов, как локализация поражений, предпочтения пациента и используемый метод хирургической реконструкции<sup>34</sup>.

1. Заживление вторичным натяжением актуально при выполнении таких процедур как деруфинг, STEEP и широкое иссечение: ежедневное очищение раны и наложение влажных повязок способствуют более быстрому заживлению<sup>13,35</sup>. Альгинатные или силиконовые повязки, применяемые после деруфинга и STEEP обеспечивают более быстрое и качественное заживление. Послеоперационный уход за обширными ранами после широкого иссечения предполагает применение плотных абсорбирующих повязок (меняя их каждые 1-3 дня).
2. При ведении пациента с кожными трансплантатами (STSG или искусственная кожа) оправдано вакуумное лечение ран отрицательным давлением. Такой метод повышает содержание кислорода в ране, снижает рост бактерий, способствует заживлению и помогает защитить трансплантат на искривленных участках
3. Для профилактики послеоперационных осложнений со стороны трансплантата необходимы постановка дренажа и антибиотикотерапия<sup>35</sup>.

На послеоперационные исходы и частоту рецидивов влияют предоперационная антибиотикотерапия и выбор хирургического вмешательства<sup>36</sup>. Было показано, что использование биологических препаратов в качестве адъювантной терапии

- после операции значительно снижает частоту местных рецидивов, удлиняет время до рецидива и снижает вероятность прогрессирования ГГ до стойкой формы<sup>37</sup>;
- пери- и послеоперационная адъювантная терапия биологическими препаратами безопасна и не повышает риск инфицирования раны, осложнений или кровоизлияний в послеоперационном периоде<sup>38</sup>.

В случае кровоизлияний из-за повреждения малых сосудов следует зажать сосуд, в случае крупных сосудов — лигировать. Инфицирование раны можно профилактировать надлежащим очищением и наложением повязок на рану, а также применением антибиотиков местно или внутрь. Для устранения боли после операции можно использовать опиоидные анальгетики короткого действия<sup>13</sup>.

## **Таким образом, для эффективной диагностики и лечения ГГ согласно клиническим рекомендациям важно учесть 3 диагностических критерия:**

1. Типичные поражения.
2. Типичная локализация.
3. Хроническое течение.

Целесообразно направить пациента к врачу-дерматовенерологу для детального обследования и подтверждения диагноза, если на 3 вопроса для подтверждения/исключения ГГ пациент отвечает положительно трижды.

Чем раньше начато лечение, тем меньше риск необратимых изменений и необходимость обширных оперативных вмешательств<sup>8,11,12</sup>.

## Список литературы

1. Napolitano M et al. Clin Cosmet Investig Dermatol. 2017;10:105-115.
2. Prens EP et al. Am J Clin Dermatol. 2020;21(4):579-590.
3. Collier EK et al. Int J Dermatol. 2020;59(6):744-747.
4. Kokolakis G et al. Dermatology. 2020;236(5):421-430.
5. Shukla N et al. Br J Dermatol. 2020;182(6):1490-1492.
6. Lee EY et al. Can Fam Physician. 2017;63(2):114-120.
7. Ludmann P. Hidradenitis suppurativa: signs and symptoms. Американская академия дерматологии (AAD).  
<https://www.aad.org/public/diseases/a-z/hidradenitis-suppurativa-symptoms>.
8. Zouboulis CC et al. J Eur Acad Dermatol Venereol. 2015;29(4):619-644.
9. Zouboulis CC et al. Br J Dermatol. 2017;177(5):1401-1409.
10. Kimball AB et al. J Eur Acad Dermatol Venereol. 2016;30(6):989-994.
11. Shanmugam VK et al. Int J Dermatol. 2018;57(1):62-69.

12. Saylor DK et al. *Dermatol Ther (Heidelb)*. 2020;10(4):529-549;
13. Shukla R et al. *J Clin Med*. 2022;11:2311.
14. Alikhan A et al. *J Am Acad Dermatol* 2019;81:76-90; 5. Taylor EM, et al. *Plast Reconstr Surg*. 2021;147(3):479-491.
15. Федеральный закон «О внесении изменений в статью 40 Федерального закона «Об обязательном медицинском страховании в Российской Федерации» и Федеральный закон «Об основах охраны здоровья граждан в Российской Федерации» по вопросам клинических рекомендаций» от 25.12.2018 N 489-ФЗ.
16. Nikolakis G, et al. *Br J Dermatol*. 2021;185:1270–2.
17. van Straalen KR, et al. *J Am Acad Dermatol*. 2021;85:369–78.
18. Zouboulis CC. Toward new treatment guidelines for hidradenitis suppurativa. *SHSA*, 2019.
19. Kimball AB, Jemec GBE, Alavi A, Reguiat Z, Gottlieb AB, Bechara FG, Paul C, Giamarellos Bourboulis EJ, Villani AP, Schwinn A, Ruëff F, Pillay Ramaya L, Reich A, Lobo I, Sinclair R, Passeron T, Martorell A, Mendes-Bastos P, Kokolakis G, Becherel PA, Wozniak MB, Martinez AL, Wei X, Uhlmann L, Passera A, Keefe D, Martin R, Field C, Chen L, Vandemeulebroecke M, Ravichandran S, Muscianisi E. Secukinumab in moderate-to-severe hidradenitis suppurativa (SUNSHINE and SUNRISE): week 16 and week 52 results of two identical, multicentre, randomised, placebo-controlled, double-blind phase 3 trials. *Lancet*. 2023 Mar 4;401(10378):747-761. doi: 10.1016/S0140-6736(23)00022-3. Epub 2023 Feb 3. Erratum in: *Lancet*. 2024 Feb 17;403(10427):618. doi: 10.1016/S0140-6736(24)00266-6. PMID: 36746171.
20. Deodhar A, Mease PJ, McInnes IB, Baraliakos X, Reich K, Blauvelt A, Leonardi C, Porter B, Das Gupta A, Widmer A, Pricop L, Fox T. Long-term safety of secukinumab in patients with moderate-to-severe plaque psoriasis, psoriatic arthritis, and ankylosing spondylitis: integrated pooled clinical trial and post-marketing surveillance data. *Arthritis Res Ther*. 2019 May 2;21(1):111. doi: 10.1186/s13075-019-1882-2. PMID: 31046809; PMCID: PMC6498580
21. Mease, P., McInnes, I.B. Secukinumab: A New Treatment Option for Psoriatic Arthritis. *Rheumatol Ther* 3, 5–29 (2016). <https://doi.org/10.1007/s40744-016-0031-5>.
22. Ivanov S, Linden A. Interleukin-17 as a drug target in human disease. *Trends Pharmacol Sci*. 2009;30:95–103.
23. Langley RG, Elewski BE, Lebwohl M, et al. Secukinumab in plaque psoriasis—results of two phase 3 trials. *N Engl J Med*. 2014;371(4):326–38.
24. Инструкция по лекарственному применению препарата Козэнтикс. ЛП-003780 от 31.10.2023  
[https://grls.rosminzdrav.ru/Grls\\_View\\_v2.aspx?routingGuid=89c6d837-1143-...](https://grls.rosminzdrav.ru/Grls_View_v2.aspx?routingGuid=89c6d837-1143-...)
25. Власова А.В., Мартынов А.А., Мишина О.С. Гнойный гидраденит глазами пациента // Вестник дерматологии и венерологии. - 2024. - Т. 100. - №3. С.48-56. doi: 10.25208/vdv16762
26. Scuderi N et al. *Skin Append Disord*. 2017;3:95-110.
27. Бурова С.А., Бородулина К.С. Гнойный гидраденит: вопросы патогенеза, оценочные шкалы, лечение (часть 2). *Клиническая дерматология и венерология*. 2019;18(3):265-269. <https://doi.org/10.17116/klinderma201918031265>
28. Vellaichamy G et al. *Cutis*. 2018;102(1):13-16.
29. van der Zee HH, et al. *J Am Acad Dermatol*. 2010;63(3):475-80.
30. Ellis LZ. *Dermatol Surg*. 2012;38(4):517-36.
31. Saunte DM, Jemec GB. *JAMA*. 2017;318(20):2019-2032.
32. Blok JL et al. *J Eur Acad Dermatol Venereol*. 2015;29(2):379-382.
33. Mikkelsen PR et al. *Dermatol Surg*. 2015;41(2):255-60.
34. Manfredini M et al. *Skin Appendage Disord* 2020;6:195-201.

35. Janse I et al. Dermatol Clin. 2016;34(1):97-109.
36. Skorochood R et al. Plast Reconstr Surg Glob Open. 2023;11(1):e4752;
37. DeFazio MV et al. Ann Plast Surg. 2016; 77 (2): 217-22.
38. Bechara FG et al. JAMA Surg. 2021;156(11):1001-1009.
39. Ballard K, Shuman VL. Hidradenitis Suppurativa. [Updated 2024 May 6]. In: StatPearls [Internet]. Treasure Island (FL): StatPearls Publishing; 2024 Jan-. Available from: <https://www.ncbi.nlm.nih.gov/books/NBK534867/>

11561508/SEC/web/12.25

---

## Теги

- Дерматология
- 

## Source URL:

*<https://www.pro.novartis.ru/therapeutical-areas/dermatology/gidradenty/reviews/zagadochnyy-gnoynyy-gidradenit-chast-2-algoritm-marshrutizacii-i-preimushchestva----multidisciplinarnogo-podhoda-v-vedenii-pacientov>*