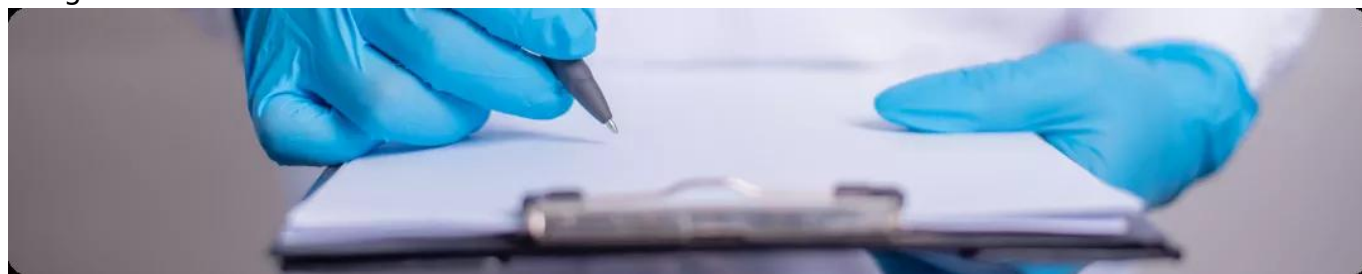


Клинический случай длительного ответа на таргетную терапию при BRAF+ НМРЛ  
Image



## Клинический случай длительного ответа на таргетную терапию при BRAF+ НМРЛ

Данный клинический случай описывает пациентку с IV стадией BRAF+ НМРЛ. После начала приема таргетной терапии в 1-й линии сохраняется ответ спустя 2 года лечения. Подробнее в материале ниже.

Материал основывается на данных, предоставленных Ходкевич Александрой Васильевной, врачом-онкологом, химиотерапевтом, ГАУЗ БООД, и полученных Ходкевич А.В. в результате врачебной практики. ООО «Новартис Фарма» не несет ответственности за достоверность данных, использованных в материале.

Image

**Пациентка З., 1958 г. р.**

**Ноябрь 2020 г.** — При плановом обследовании по месту жительства (г. Брянск) по данным рентгенографии ОГК выявлено образование нижней доли левого легкого.

Выполнено комплексное обследование.

По данным ПЭТ-КТ отмечается накопление SUV в S6 нижней доли левого легкого до 3,82, размерами 18 × 14 мм.

**09.12.2020 в НМИЦ онкологии им Н.Н. Блохина выполнена трансторакальная пункция опухоли легкого под КТ-навигацией.**

**Цитологическое исследование от 10.12.2020** — немелкоклеточная карцинома, вероятнее всего аденокарцинома.

**Установлен диагноз:** периферический рак нижней доли левого легкого.

Пациентка была выписана из отделения в удовлетворительном состоянии, рекомендована повторная явка на госпитализацию после новогодних каникул для

хирургического лечения.

**При контрольном ПЭТ-КТ от 14.01.2021** отмечается увеличение размеров и метаболической активности образования в S6 левого легкого, увеличение размеров, количества и метаболической активности внутригрудных лимфоузлов, появление активного очага в левой подвздошной кости.

**01.02.2021 — проведена VATC-резекция нижней доли левого легкого.**

**Гистология** — аденокарцинома, выявлена мутация p. V600E в гене *BRAF*.

Image

**С 04.2021 по настоящее время — 1-я линия терапии: дабрафениб 150 мг внутрь 2 раза в сутки + траметиниб 2 мг внутрь 1 раз в сутки ежедневно непрерывно.**

В терапии был перерыв на 21 день в связи с терапией ковида в июне 2021 г.

**КТ ОГК от 12.2021** — Заключение: постоперационные изменения слева, мтс-поражение ВГЛУ и бронхопульмональных лимфоузлов слева — без динамики, в сравнении с данными от 19.08.2021.

**КТ ОГК от 04.2022** — Заключение: постоперационные изменения слева, мтс-поражение ВГЛУ и бронхопульмональных лимфоузлов слева — без динамики, в сравнении с данными от 12.2021.

**КТ ОГК от 08.2022** — Заключение: постоперационные изменения слева, мтс-поражение ВГЛУ и бронхопульмональных лимфоузлов слева — без динамики, в сравнении с данными от 04.2022.

**КТ ОБП от 11.2022** — данных за мтс-поражение в зоне сканирования не выявлено, кальцинат печени, киста левой почки.

**КТ ОГК от 11.2022** — Заключение: постоперационные изменения слева, мтс-поражение ВГЛУ и бронхопульмональных лимфоузлов слева — без динамики, в сравнении с данными от 08.2022.

**КТ ОБП от 03.2023** — данных за мтс-поражение в зоне сканирования не выявлено, кальцинат печени, киста левой почки.

**КТ ОГК от 03.2023** — Заключение: постоперационные изменения слева, мтс-поражение ВГЛУ и бронхопульмональных лимфоузлов слева — без динамики, в сравнении с данными от 11.2022.

**МРТ ГМ от 03.2023** — данных за мтс-поражение в зоне сканирования не выявлено. Очаговые изменения головного мозга сосудистого генеза (Fazekas I), ликвородинамические нарушения по смешанному типу.

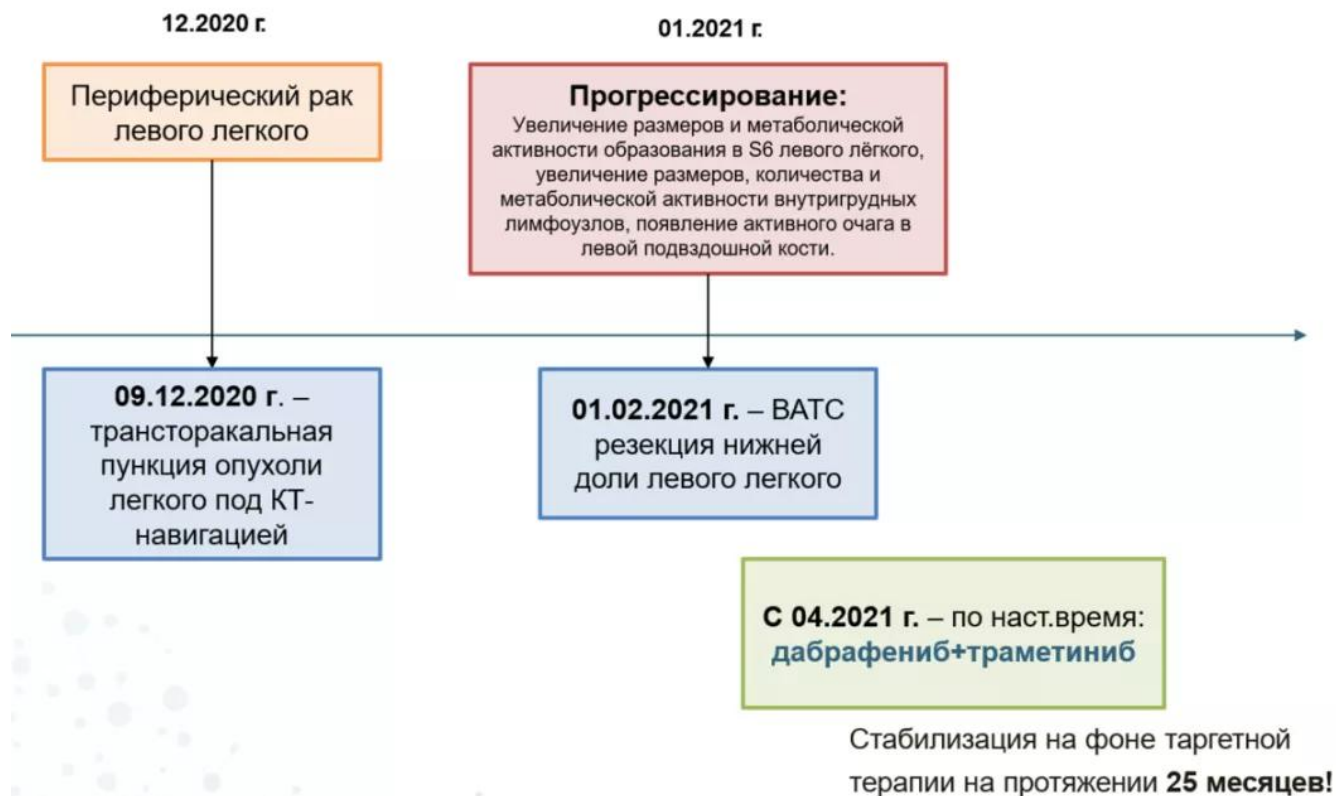**Заключительный диагноз:** С34.3 Периферический рак нижней доли левого легкого, IV стадия, сT1cN2M1b. 01.02.2021 — VATC-резекция нижней доли левого легкого. В процессе таргетной терапии с 04.2021, 2 кл. гр.

Стабилизация на фоне таргетной терапии на протяжении 2 лет.

Image

## Резюме

Image



11266789/ONCO/DIG/10.24/0

## Теги

- Онкология

## Source URL:

<https://www.pro.novartis.ru/therapeutical-areas/oncology/melanoma/cases/klinicheskii-sluchai-dlitelnogo-otveta-na-targetnuyu-terapiyu-pri-braf-nmrl>